

НАБЛЮДЕНИЯ ИЗ ПРАКТИКИ

Научная статья

УДК 616-002:43-089.001.6

3.1.9. Хирургия (медицинские науки)

<https://doi.org/10.17021/1992-6499-2026-1-93-107>

**КОМБИНИРОВАННОЕ ПРИМЕНЕНИЕ БОТУЛИНИЧЕСКОГО ТОКСИНА А
И ИНТРАОПЕРАЦИОННОЙ ФАСЦИАЛЬНОЙ ТРАКЦИИ
В ЛЕЧЕНИИ ПОСЛЕОПЕРАЦИОННОЙ ВЕНТРАЛЬНОЙ ГРЫЖИ W3
С ПОТЕРЕЙ ДОМЕНА: КЛИНИЧЕСКИЙ СЛУЧАЙ**

Анжелина Исламовна Мамхягова¹, Ольга Игоревна Мазурова¹,
Андрей Михайлович Топчиев², Андрей Витальевич Протасов¹,
Михаил Андреевич Топчиев², Андрей Павлович Чорбаджи¹,
Лейла Джумбериевна Гагнидзе³

¹Российский университет дружбы народов им. Патриса Лумумбы, Москва, Россия

²Астраханский государственный медицинский университет, Астрахань, Россия

³Городская клиническая больница № 3 им. С. М. Кирова, Астрахань, Россия

Аннотация. Лечение гигантских послеоперационных вентральных грыж с выраженной потерей домена представляет значительную хирургическую проблему, связанную с высоким риском развития абдоминального компартмент-синдрома и рецидивов. **Цель.** Продемонстрировать эффективность комбинированного применения предоперационной инъекции ботулинического токсина А в широкие мышцы передней брюшной стенки и интраоперационной фасциальной тракции - intraoperative fascial traction в комплексном лечении послеоперационной вентральной грыжи W3 с выраженной потерей домена 53 % на основе детального анализа клинического случая и современных данных литературы. **Материалы и методы.** Представлен детальный анализ клинического случая пациентки 55 лет с послеоперационной вентральной грыжей W3 M3 R0, характеризующейся значительной потерей домена брюшной полости (более 30 % содержимого в грыжевом мешке) и множественной сопутствующей патологией. Уникальность случая – сочетание выраженной потери домена (53 %) с узкими грыжевыми воротами (11 см), что в типичных ситуациях связано с умеренной потерей домена (10–25 %) и меньшим риском осложнений. Здесь же узкие ворота и потеря домена повышают риск абдоминального компартмент-синдрома при редукции без подготовки, требуя комбинированного подхода с ботулиническим токсином А и фасциальной тракцией. За 4 недели до операции введено 300 ЕД ботулинического токсина А для расслабления мышц брюшной стенки. Интраоперационно применена фасциальная тракция для восстановления объема брюшной полости. Внутривентральное давление контролировалось через катетер в мочевом пузыре. Послеоперационное ведение включало мониторинг витальных функций и профилактику осложнений. **Результаты.** Инъекция ботулинического токсина А в широкие мышцы брюшной стенки в пререабилитационном периоде обеспечила удлинение широких мышц брюшной стенки на 3–5 см с каждой стороны. Интраоперационное применение интраоперационной фасциальной тракции – intraoperative fascial traction (30 мин вертикально-диагональной тракции) позволило достичь адекватного сопоставления краев дефекта размером 20×10 см без выполнения травматичной компонентной сепарации. Внутривентральное давление после реконструкции составило 12 см вод. ст. (исходно 8,5 см вод. ст.), что предотвратило развитие абдоминального компартмент-синдрома. Пациентка выписана на 12-е сутки в удовлетворительном состоянии с заживлением раны первичным натяжением. **Заключение.** Комбинированное использование ботулинического токсина А и интраоперационной фасциальной тракции - intraoperative fascial traction представляет патогенетически обоснованную и клинически эффективную стратегию лечения сложных послеоперационных вентральных грыж с потерей домена. Данный подход позволяет минимизировать хирургическую травму, снизить риск послеоперационных осложнений и улучшить функциональные результаты.

Ключевые слова: послеоперационная вентральная грыжа, потеря домена, ботулинический токсин А, интраоперационная фасциальная тракция, Rives-Stoppa, герниопластика

Для цитирования: Мамхягова А. И., Мазурова О. И., Топчиев А. М., Протасов А. В., Топчиев М. А., Чорбаджи А. П., Гагнидзе Л. Д. Комбинированное применение ботулинического токсина А и интраоперационной фасциальной тракции в лечении послеоперационной вентральной грыжи W3 с потерей домена: клинический случай // Астраханский медицинский журнал. 2026. Т. 21, № 1. С. 93–107. <https://doi.org/10.17021/1992-6499-2026-1-93-107>.

COMBINED USE OF BOTULINUM TOXIN A AND INTRAOPERATIVE FASCIAL TRACTION IN THE TREATMENT OF POSTOPERATIVE VENTRAL HERNIA W3 WITH DOMAIN LOSS: CLINICAL CASE

Angelina I. Mamkhyagova¹, Olga I. Mazurova¹,
 Andrey M. Topchiev², Andrey V. Protasov¹,
 Mikhail A. Topchiev², Andrey P. Chorbadzhi¹, Leyla D. Gagnidze¹

¹Patrice Lumumba Peoples' Friendship University of Russia, Moscow, Russia

²Astrakhan State Medical University, Astrakhan, Russia

³City Clinical Hospital No. 3 named after S. M. Kirov, Astrakhan, Russia

Abstract. The treatment of giant incisional ventral hernias with significant loss of domain is a major surgical challenge associated with a high risk of abdominal compartment syndrome and recurrence. **Aim.** To demonstrate the effectiveness of the combined use of preoperative injection of botulinum toxin A into the broad muscles of the anterior abdominal wall and intraoperative fascial traction in the complex treatment of postoperative ventral hernia W3 with a pronounced domain loss of 53 % based on a detailed analysis of the clinical case and current literature data. **Materials and methods.** A detailed analysis of the clinical case of a 55-year-old patient with incisional ventral hernia W3 (large) M3 (midline) R0 (primary), characterised by a significant loss of the abdominal domain (more than 30 % of the contents in the hernial sac) and multiple concomitant pathology is presented. The uniqueness of the case is the combination of a pronounced domain loss (53 %) with a narrow hernia gate (11 centimeter), which in typical situations is associated with moderate domain loss (10–25 %) and a lower risk of complications. Here, narrow gates and domain loss increase the risk of abdominal compartment syndrome during reduction without preparation, requiring a combined approach with botulinum toxin A and fascial traction. 4 weeks before the operation, 300 International Units Botulinum toxin A was administered to relax the muscles of the abdominal wall. Intraoperatively, fascial traction was applied to restore the volume of the abdominal cavity. Intra-abdominal pressure was controlled through a catheter in the bladder. Postoperative management included monitoring of vital functions and prevention of complications. **Results.** Injection of Botulinum toxin A into the broad muscles of the abdominal wall during the pre-rehabilitation period provided lengthening of the broad muscles of the abdominal wall by 3–5 centimeter on each side. Intraoperative application of intraoperative fascial traction (30 minutes of vertical diagonal traction) allowed to achieve adequate comparison of the edges of the defect measuring 20×10 centimeter without performing traumatic component separation. The intra-abdominal pressure after reconstruction was 12 centimeter of water (initially 8.5 centimeter of water), which prevented the development of abdominal compartment syndrome. The patient was discharged on the 12th day in a satisfactory condition with wound healing by primary tension. **Conclusion.** The combined use of Botulinum toxin A and intraoperative fascial traction is a pathogenetically sound and clinically effective strategy for the treatment of complex incisional ventral hernias with domain loss. This approach allows you to minimise surgical trauma, reduce the risk of postoperative complications and improve functional results.

Key words: postoperative ventral hernia, domain loss, botulinum toxin A, intraoperative fascial traction, Rives-Stoppa, hernioplasty

For citation: Mamkhyagova A. I., Mazurova O. I., Topchiev A. M., Protasov A. V., Topchiev M. A., Chorbadzhi A. P., Gagnidze L. D. Combined use of Botulinum Toxin A and Intraoperative Fascial Traction in the Treatment of Postoperative Ventral Hernia W3 with Domain Loss: a Clinical Case. Astrakhan Medical Journal. 2026; 21 (1): 93–107. <https://doi.org/10.17021/1992-6499-2026-1-93-107> (In Russ.).

Введение. Послеоперационные вентральные грыжи представляют одну из наиболее актуальных проблем современной абдоминальной хирургии. По данным крупномасштабных исследований, частота развития послеоперационных вентральных грыж после плановых лапаротомий составляет 10–15 %, достигая 23 % после экстренных вмешательств. При этом частота рецидивов после первичной герниопластики варьирует от 12 до 54 % в зависимости от используемой методики и характеристик грыжевого дефекта, что также подтверждается метаанализом D. C. Vosanquet и соавт. [1].

Особую категорию представляют вентральные грыжи с потерей домена брюшной полости (loss of domain, LoD), определяемые как состояние, при котором более 25 % содержимого брюшной полости находится вне ее анатомических границ. Распространенность таких грыж составляет около 10–15 % от всех послеоперационных вентральных грыж, однако именно они ассоциированы с наибольшей частотой послеоперационных осложнений (до 40 %) и летальности (до 7 %) согласно современным критериям сложных грыж брюшной стенки [2].

Патофизиологические аспекты потери домена. Длительное нахождение органов брюшной полости в грыжевом мешке приводит к комплексу патофизиологических изменений, затрудняющих хирургическое лечение. Происходит ретракция и атрофия боковых мышц живота с уменьшением их длины на 20–40 %, что подтверждается данными компьютерной томографии (КТ) – волюметрии. Одновременно развивается фиброз и ригидность мышечно-апоневротических структур, снижается эластичность структурных элементов брюшной стенки.

Форсированное интраоперационное вправление грыжевого содержимого без адекватной подготовки приводит к резкому повышению внутрибрюшного давления с развитием абдоминального компартмент-синдрома. По данным World Society of the Abdominal Compartment Syndrome (WSACS), повышение внутрибрюшного давления (ВБД) более 20 мм рт. ст. ассоциировано с полиорганной недостаточностью и летальностью до 40 %.

Эволюция хирургических подходов. Исторически для лечения гигантских послеоперационных вентральных грыж применялись различные методики, направленные на увеличение объема брюшной полости. Техника компонентной сепарации, предложенная в 1990 г. [3], позволяет достичь медиализации прямых мышц на 5–10 см за счет мобилизации боковых мышц. Однако данная методика ассоциирована с высокой частотой раневых осложнений (до 30%) и формированием обширных подкожных полостей.

Задняя компонентная сепарация (Transversus Abdominis Release, TAR), описанная Y. W. Novitsky [4], демонстрирует лучшие результаты с частотой раневых осложнений 10–18 %, но требует обширной диссекции и технически сложна.

Прогрессивный пневмоперитонеум (ППП). Прогрессивный пневмоперитонеум в контексте лечения гигантских вентральных грыж впервые был описан и внедрён Игнасио Гони Морено (Ignacio Goni Moreno), аргентинским хирургом, в 1971 г. [5]. Он разработал метод постепенного введения газа в брюшную полость для подготовки пациентов с большими грыжами и потерей домена к хирургическому вмешательству. Его работа заложила основу для использования пневмоперитонеума в абдоминальной хирургии, и этот метод получил название «протокол Гони Морено» [5]. Метод доказал свою эффективность в облегчении интраоперационного закрытия дефекта и снижении риска абдоминального компартмент-синдрома, что подтверждено в литературе.

Кроме того, у пациентов описаны специфические осложнения, напрямую связанные с техникой ППП: подкожная эмфизема, случайное повреждение кишки или пункция паренхиматозных органов при катетеризации, развитие пневмомедиастинума, а также инфекции в месте установки троакара, как показано в исследовании J. Wozniak и соавт. [6].

Таким образом, ППП является полезным инструментом для увеличения брюшного объёма и облегчения закрытия дефекта, однако требует строгого мониторинга внутрибрюшного давления и функции дыхания. Метод противопоказан пациентам с выраженной дыхательной или сердечно-сосудистой недостаточностью, а также должен выполняться в условиях, где возможно быстрое распознавание и лечение осложнений, что также отмечено в исследовании V. Iakovlev и соавт. [7].

Ботулинический токсин А в герниологии. Применение ботулинического токсина А представляет принципиально новый подход к предоперационной подготовке пациентов с послеоперационными вентральными грыжами. Впервые использование ботулинического токсина А (БТА) в герниологии описано Т. R. Ibarra-Hurtado [8]. Механизм действия ботулинического токсина А (БТА) основан на обратимом связывании с пресинаптической мембраной холинергических нервных окончаний и блокировании высвобождения ацетилхолина, что приводит к временной химической денервации мышц.

На молекулярном уровне ботулинический токсин А (БТА) расщепляет SNAP-25 (Synaptosomal-Associated Protein of 25 kDa) – белок, необходимый для экзоцитоза везикул с ацетилхолином. Это приводит к релаксации и последующей атрофии мышечных волокон с удлинением мышцы на 15–30 % через 2–4 недели после инъекции. Эффект является полностью обратимым за счет спраунтинга нервных окончаний и восстановления нервно-мышечной передачи через 3–6 мес.

Интраоперационная фасциальная тракция. Концепция интраоперационной фасциальной тракции основана на принципах тканевой экспансии и вязкоупругих свойств фасции. Применение контролируемой механической нагрузки приводит к феномену «крипа» – постепенному удлинению ткани под постоянной нагрузкой за счет перестройки коллагеновых волокон и изменения взаимодействия протеогликанов внеклеточного матрикса.

Патофизиологические механизмы действия интраоперационной фасциальной тракции - intraoperative fascial traction (IFT). Интраоперационная фасциальная тракция основана на биомеха-

нических свойствах соединительной ткани. Фасция демонстрирует вязкоупругое поведение с двумя основными компонентами деформации:

1. Немедленная упругая деформация – составляет около 30–40 % от общего удлинения и является полностью обратимой.

2. Вязкая деформация (крип) – постепенное удлинение под постоянной нагрузкой за счет перестройки коллагеновых фибрилл, скольжения протеогликанов и разрыва слабых водородных связей.

Экспериментальные данные показали, что оптимальная сила тракции 20–25 Н обеспечивает удлинение фасции на 18–22 % без структурных повреждений. Превышение силы 30 Н приводит к микроразрывам с последующим рубцеванием, что соответствует данным Р. Р. Purslow [9].

Обоснование комбинированного подхода. Синергизм эффектов БТА и интраоперационной фасциальной тракции – ИФТ создает оптимальные условия для реконструкции брюшной стенки при послеоперационных вентральных грыжах. БТА обеспечивает предварительное удлинение мышц и снижение их тонуса, что облегчает последующую интраоперационную мобилизацию. Интраоперационная фасциальная тракция – ИФТ позволяет достичь дополнительного удлинения фасциальных структур непосредственно во время операции, компенсируя остаточное натяжение. Комбинация методик потенциально позволяет избежать травматичной компонентной сепарации и связанных с ней осложнений.

Цель настоящего исследования – представить детальный анализ клинического случая успешного применения комбинированного подхода БТА + ИФТ в лечении послеоперационных вентральных грыж с выраженной потерей домена (> 30 %) и провести критический анализ современной литературы по данной проблеме, что подтверждается систематическим обзором N. N. Alam и соавт. [10].

Материалы и методы. Проведен проспективный анализ клинического случая с детальной документацией всех этапов лечения и последующим ретроспективным анализом результатов.

Характеристика пациентки. Пациентка Л., 55 лет, поступила в хирургическое отделение Федерального государственного бюджетного учреждения здравоохранения «Клиническая больница № 85» Федерального медико-биологического агентства России (ФГБУЗ КБ № 85 ФМБА) 14.03.2025 с диагнозом: Послеоперационная вентральная грыжа W3, M3, R0. Сопутствующие заболевания: сахарный диабет 2 типа, целевой уровень HbA1c < 7,0 %, диабетическая нефропатия (ХБП С3а, СКФ по СКД-ЕР1 = 58 мл/мин/1,73 м²), диабетическая дистальная полинейропатия, диабетические макроангиопатии, гипертоническая болезнь II стадии, 3 степени, риск ССО 4, морбидное ожирение (ИМТ 45,9 кг/м²), ХОБЛ тяжелой степени, бронхитический тип.

Из анамнеза известно, что в 2017 г. выполнена пластика пупочного кольца по методике Мейо по поводу ущемленной пупочной грыжи. Через 6 месяцев после операции отметила появление грыжевого выпячивания в области послеоперационного рубца с прогрессивным увеличением размеров.

В течение последнего года пациентка проходила программу снижения массы тела с применением агонистов рецепторов глюкагоноподобного пептида-1 (семаглутид 3,0 мг еженедельно), что позволило снизить массу тела с 200 до 131 кг (–34,5 %).

По данным компьютерной томографии (КТ) органов брюшной полости выявлены следующие характеристики, согласно классификации F. E. Muysoms и соавт. [11]: грыжевые ворота: 11,5 см; объем грыжевого мешка: 5838 см³; объем брюшной полости: 5448 см³; индекс потери домена E. Y. Tanaka [12] – 52 %.

За 4 недели до планируемого оперативного вмешательства выполнена инъекция БТА в широкие мышцы передней брюшной стенки под ультразвуковым контролем в общей дозировке 300 ЕД в типичных точках

Техника инъекции:

1. Положение пациента – лежа на боку.
2. УЗИ-навигация линейным датчиком 5–12 МГц.
3. Идентификация трех боковых мышц.
4. Точки инъекции: 5 точки с каждой стороны.
5. Распределение дозы: по 8–10 ЕД в каждую мышцу в каждой точке.

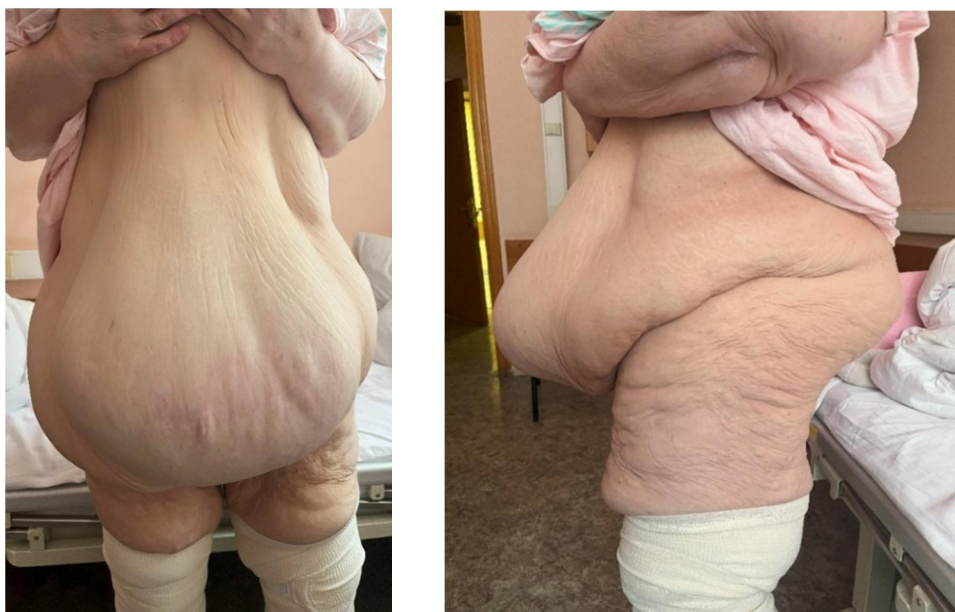

Рисунок 1. Внешний вид пациентки с диагнозом послеоперационной вентральной грыжи W3
 Figure 1. Appearance of a patient diagnosed with incisional ventral hernia (PIH) W3

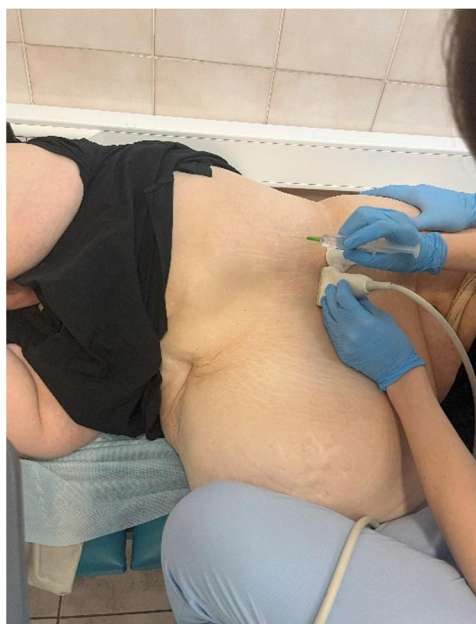


Рисунок 2. Процедура введения ботулинического токсина А в широкие мышцы живота под ультразвуковым наведением
 Figure 2. Procedure for injecting botulinum toxin A into the broad abdominal muscles under ultrasound guidance

Устройство ИФТ. Устройство для интраоперационной фасциальной тракции представляет собой две рамы, закреплённые на операционном столе с помощью опорной стойки. Основная опорная стойка выполнена в виде металлического стержня с резьбовой частью, что позволяет фиксировать её к краю стола и регулировать высоту и силу натяжения конструкции. К стойке посредством крепёжного блока присоединяется поперечная штанга (балка устройства), при этом блок оснащён винтовым механизмом, обеспечивающим прочную фиксацию и возможность изменения положения.

На поперечной штанге расположены рабочие бруски с зубчатыми краями, которые выполняют роль лопастей для удержания тканей. Эти параллельные металлические планки снабжены насечками для фиксации нитей, удерживающих фасцию и мышцы. Каждая планка закреплена на винтовых держателях, что позволяет изменять расстояние между ними. Дополнительно предусмотрен винтовой механизм разведения, обеспечивающий плавное и контролируемое раздвижение или сведение планок и тем самым регулирование степени тракции.

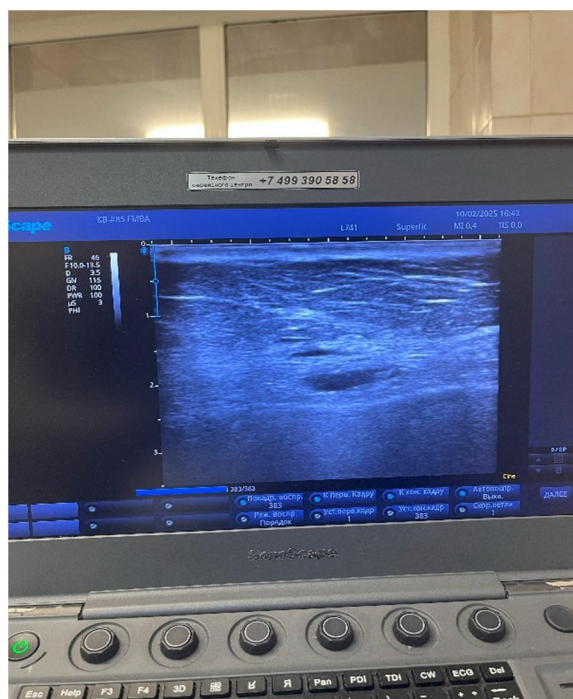

Рисунок 3. Ультразвуковое исследование при инъекции ботулинического токсина А в широкие мышцы передней брюшной стенки (в толще мышц и межфасциально определяются ограниченные анэхогенные образования с чёткими контурами, соответствующие введённому препарату ботулинического токсина типа А)
 Figure 3. **Ultrasound picture during injection of botulinum toxin A into the broad muscles of the anterior abdominal wall** (limited anechoic formations with clear contours corresponding to the injected botulinum toxin type A are determined in the thickness of the muscles and interfascial)

Тракция осуществляется за счёт натяжения спиц, проведённых по одной в каждом влагалище прямых мышц живота с медиальной стороны от мышцы, без вскрытия самого влагалища. Нитями прошивается вся толщина мышц с захватом спицы, после чего они фиксируются на насечках лопастей фасциотома. Такая техника позволяет надёжно удерживать ткани и обеспечивает оптимальный доступ без дополнительной травматизации.

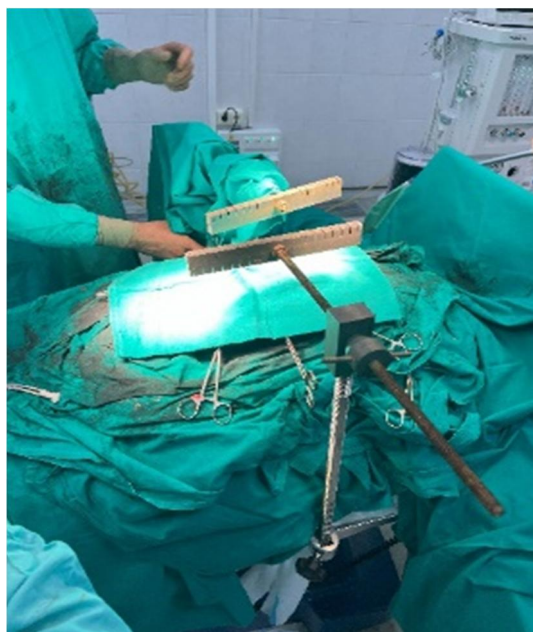

Рисунок 4. Устройство аппарата для интраоперационной фасциоальной тракции (IFT)
 Figure 4. **Device for intraoperative fascial traction (IFT)**

Хирургическое вмешательство. 17.03.2025 г. под эндотрахеальным наркозом (ЭТН) выполнена операция: пластика передней брюшной стенки по методике Rivers – Stoppa, дренирование подкожно-жировой клетчатки по Редону.

Интраоперационный мониторинг включал неинвазивное измерение ВБД через мочевого катетер по методике I. L. Kron [13] и измерение пикового давления вдоха.

Перед оперативным вмешательством выполнено измерение внутрибрюшного давления: 8,5 см вод. ст., пиковое давление вдоха 26 см вод. ст. В подкожно-жировой клетчатке выделен гигантский грыжевой мешок, произведена его мобилизация до шейки.

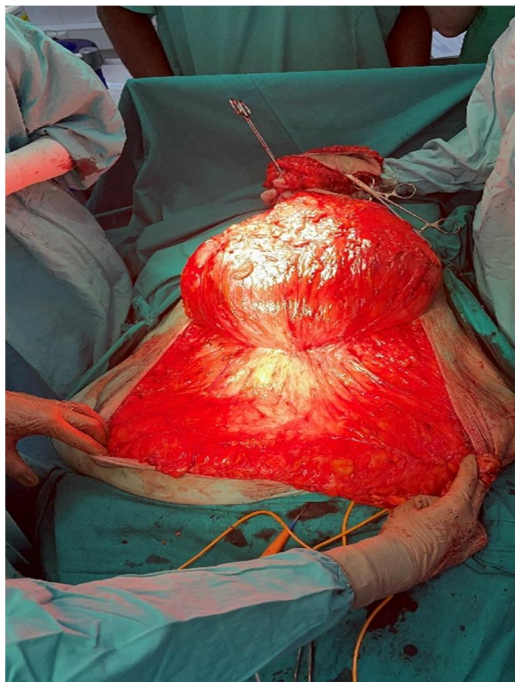


Рисунок 5. Грыжевой мешок с содержимым выделен из окружающих тканей.

После иссечения грыжевого мешка грыжевые ворота составили 20×10 см.

Интраоперационно использован аппарат для фасциального вытяжения мышечно-фасциальных структур

Figure 5. **The hernial sac with the contents is isolated from the surrounding tissues.**

After excision of the hernial sac, the hernial gate was 20×10 cm. Intraoperatively, a device was used for fascial traction of muscular-fascial structures

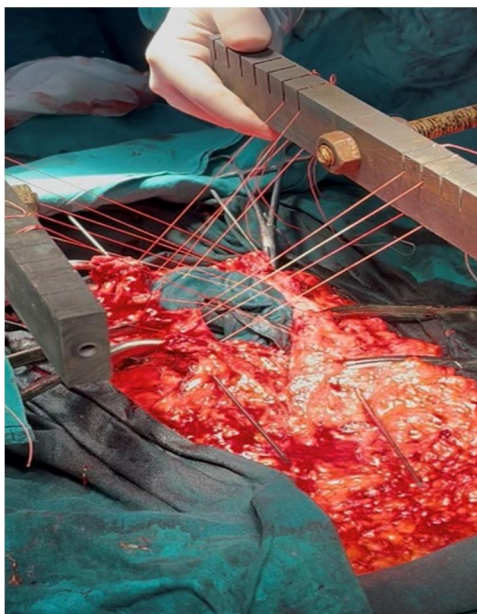

Рисунок 6. Установлен аппарат для интраоперационной фасциальной тракции –
intraoperative fascial traction вытяжения

Figure 6. **An intraoperative fascial traction is installed**

После демонтажа аппарата произведена мобилизация передней стенки апоневроза по 10 см с каждой стороны от медиального края прямых мышц, вскрыты влагалища прямых мышц, мобилизована задняя стенка по периметру. Задняя стенка влагалищ прямых мышц ушита непрерывным швом нерассасывающейся нитью. Сформировано ложе для сетчатого имплантата размером 30×20 см. Для пластики использован полиэстеровый макропористый имплантат, выкроен в соответствии с размерами подготовленного ложа. Сетчатый имплантат был установлен с перекрытием краёв грыжевых ворот более чем на 5 см во всех направлениях. Имплантат фиксирован по периметру отдельными узловыми швами. После установки имплантата передняя стенка влагалища прямых мышц ушита непрерывным швом с медиализацией прямых мышц живота.

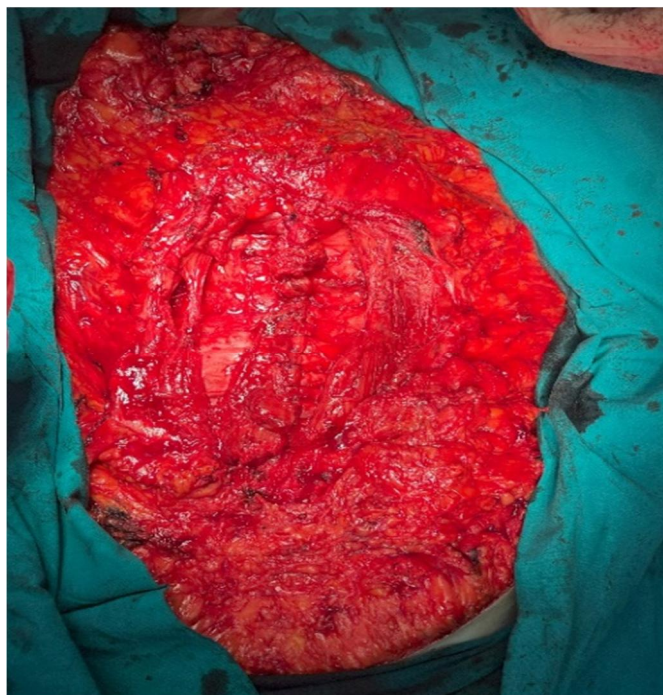


Рисунок 7. Задняя стенка влагалища прямых мышц живота
Figure 7. Posterior wall of the rectus abdominis vagina

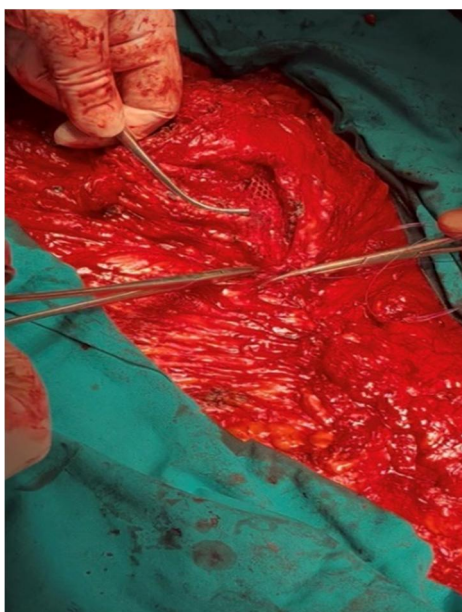


Рисунок 8. Ушивание передней стенки влагалища прямых мышц живота.
Сетчатый имплантат установлен в ретромускулярное пространство
Figure 8. Suturing of the anterior vaginal wall of the rectus abdominis muscles.
The mesh implant is placed in the retromuscular space

Измерение внутрибрюшного давления после ушивания передней стенки апоневроза составило 12 см вод. ст., пиковое давление вдоха 28 см вод. ст. Иссечен излишний кожный фартук. Произведено дренирование подкожно-жировой клетчатки через две контраппертуры в гипогастральной области справа и слева по Редону.

Результаты влияния ботулинического токсина А на потерю домена. В клиническом случае нашей пациентки мы столкнулись с уникальным и парадоксальным проявлением гигантской послеоперационной вентральной грыжи. Согласно классификации European Hernia Society (EHS), грыжевые ворота шириной 11 см соответствуют категории W3 (большая грыжа), что в типичных ситуациях ассоциируется с умеренной потерей домена (10–25 %) и относительно низким риском критического повышения внутрибрюшного давления при редукции содержимого. Однако у нашей пациентки, несмотря на относительно узкие ворота, объём грыжевого мешка оказался значительным, что привело к потере домена 52 % от объёма брюшной полости, рассчитанной по методу компьютерной томографии Е. У. Танака [12]. Это соотношение объёма грыжевого мешка к объёму брюшной полости значительно превышает порог 25 %, предложенный Е. У. Tanaka [12] как прогностический признак высокого риска абдоминального компартмент-синдрома (АКС), согласно международным рекомендациям А. W. Kirkpatrick и соавт. [14].

Сравнительно с работой С. Sabbagh [15], где отношение менее 20 % предсказывает успешное первичное закрытие фасции без натяжения и критического повышения внутрибрюшного давления, у нашей пациентки этот показатель почти в 2 раза превышает безопасный уровень. Таким образом, случай оказался парадоксальным: узкие грыжевые ворота маскировали экстремальную потерю домена, обусловленную внушительным объёмом грыжевого мешка, что значительно повышало риск развития АКС в послеоперационном периоде.

Эффективность действия препарата БТА оценивалась с помощью компьютерной томографии и абдоменометрии, при этом измерялись длина и ширина боковых мышц до и через 4 недели после введения. Исходя из данных сравнительного анализа методов неинвазивного измерения объёма брюшной полости, проведённого Л. Б. Канахиной [16], методика Е. У. Танака [12] демонстрирует наивысшую точность по сравнению с другими подходами, что делает её оптимальной для определения объёма брюшной полости у нашей пациентки. Одновременно объём брюшной полости рассчитывался по методике Е. У. Tanaka [12] для оценки потери домена (Loss of Domain, LOD):

$$LOD = \left(\frac{V_{\text{(грыжевомешка)}}}{V_{\text{(брюшнойполости)}} + V_{\text{(грыжевомешка)}} \right) \times 100.$$

До применения ботулотоксина ширина грыжевых ворот составляла 11,5 см, объём брюшной полости – 5449 см³, объём грыжевого мешка – 5838 см³, что соответствовало LOD ≈ 52 %. Через 4 недели после введения ботулотоксина ширина грыжевых ворот уменьшилась до 9,7 см, объём брюшной полости увеличился до 6284 см³, объём грыжевого мешка снизился до 5039 см³, что привело к уменьшению LOD ≈ 43 %. Усреднённое изменение длины боковых мышц составило 3,01 ± 1,64 см, ширины – 26 ± 1 мм, что отражает релаксацию и удлинение мышц, снижение латерального натяжения и улучшение условий для безопасного закрытия грыжевого дефекта.

$$LOD_{\text{(доБТА)}} = \left(\frac{5838\text{см}^3}{5449\text{см}^3 + 5838\text{см}^3} \right) \times 100 = 52\%,$$

$$LOD_{\text{(послеБТА)}} = \left(\frac{5039\text{см}^3}{6248\text{см}^3 + 5039\text{см}^3} \right) \times 100 = 43\%.$$

Снижение LOD с 52 % до 43 % свидетельствует об уменьшении риска абдоминального компартмент-синдрома (АКС) и улучшении условий для безопасного закрытия грыжевого дефекта без натяжения. Однако значение 43 % всё ещё превышает порог 25 %, предложенный Е. У. Tanaka [12] как критичный, и значительно выше безопасного уровня менее 20 % по С. Sabbagh [15], что подчёркивает необходимость дальнейшей интраоперационной фасциальной тракции и тщательного мониторинга внутрибрюшного давления в послеоперационном периоде для минимизации осложнений.

Также достигнутое в нашем случае удлинение боковых мышц на 3,01 ± 1,64 см см (22,6 %) соответствует данным международных исследований. Метаанализ О. Rodriguez-Acevedo и соавт. [17], включивший 18 исследований и 426 пациентов, показал среднее удлинение мышц на 3,2–5,8 см или 18–32 % от исходной длины, что соответствует современным клиническим рекомендациям [18].

Через 4 недели после инъекции БТА отмечены следующие изменения (табл.).

Таблица. Сравнительная характеристика показателей компьютерной томографии – абдоменометрии до и после процедуры инъекции ботулинического токсина А (временной промежуток 4 недели)
 Table. Comparative characteristics of computed tomography - abdomometry before and after botulinum toxin A injection procedure (time interval 4 weeks)

Параметр	До ботулинического токсина А	Через 4 недели после ботулинического токсина А
Ширина грыжевых ворот, см	11,5	9,8
Объём брюшной полости, см ³	5449	6284
Объём грыжевого мешка, см ³	5838	5039
Длина боковых мышц живота справа, см	14,8	19,45
Длина боковых мышц живота слева, см	13,96	15,33
Ширина боковых мышц живота справа, мм	51	24
Ширина боковых мышц живота слева, мм	53	28
Потеря домена, %	52	43

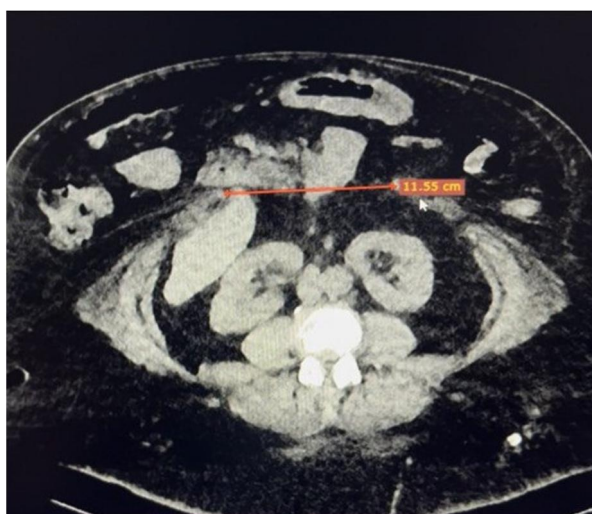


Рисунок 9. Расстояние между медиальными краями прямых мышц живота до инъекции ботулинического токсина А по данным мультиспиральной компьютерной томографии органов брюшной полости 11,5 см
 Figure 9. The distance between the medial edges of the rectus abdominis muscles before botulinum toxin A injection according to the multispiral tomography of the abdominal cavity organs is 11.5 cm

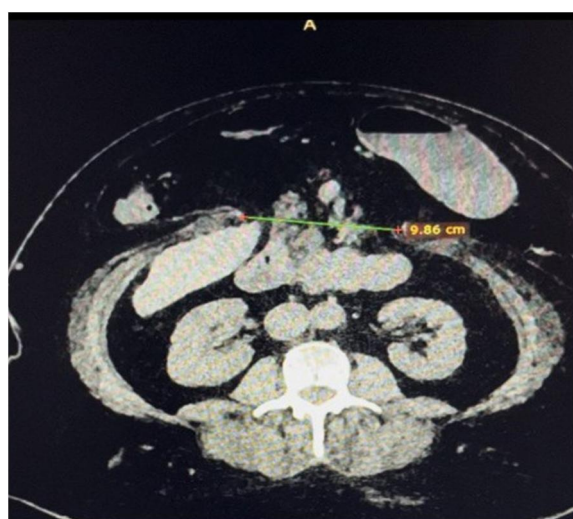


Рисунок 10. Расстояние между медиальными краями прямых мышц живота через 4 недели после инъекции ботулинического токсина А 9,8 см
 Figure 10. The distance between the medial margins of the rectus abdominis muscles at 4 weeks after botulinum toxin A injection is 9.8 cm

Долгосрочные результаты. Повторная компьютерная томография через 6 мес. выявила отсутствие рецидива. Когортное исследование с медианой наблюдения 36 мес. показало при использовании БТА частоту рецидивов 4,2 % против 11,8 % в контрольной группе и значительное улучшение качества жизни.

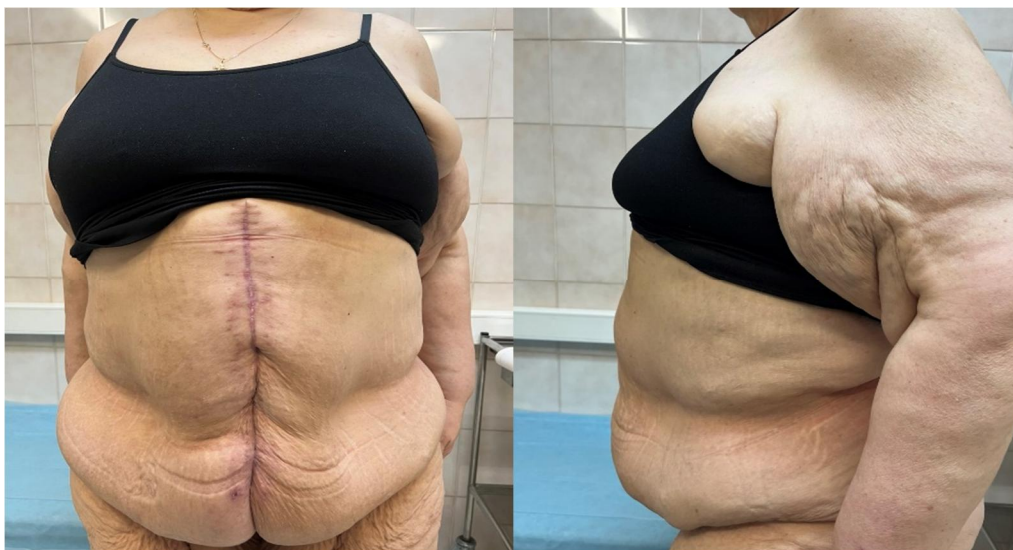

Рисунок 11. Внешний вид пациентки через 6 месяцев после операции
Figure 11. Patient's appearance 6 months after surgery

Заключение. Представленный клинический случай убедительно демонстрирует эффективность и безопасность комбинированного применения ботулинического токсина А и интраоперационной фасциальной тракции в комплексном лечении гигантской послеоперационной вентральной грыжи с выраженной потерей домена брюшной полости.

Ключевым преимуществом данного подхода является его патогенетическая обоснованность. Ботулинический токсин А воздействует на мышечный компонент брюшной стенки, вызывая временную химическую денервацию и последующее удлинение латеральных мышц, в то время как интраоперационная фасциальная тракция – *intraoperative fascial traction* обеспечивает контролируемое растяжение фасциальных структур непосредственно во время операции. Синергизм этих методов создает оптимальные биомеханические условия для реконструкции брюшной стенки без необходимости выполнения травматичной компонентной сепарации, что подтверждено экспериментальными исследованиями G. Schiavo и соавт. [19].

Детальный анализ результатов показал, что предоперационная инъекция 300 ЕД ботулинического токсина А обеспечила клинически значимое удлинение боковых мышц живота на 22,6 %, что сопоставимо с результатами международных исследований. Интраоперационное применение фасциальной тракции позволило достичь дополнительного сближения краев дефекта без критического повышения внутрибрюшного давления, аналогичные результаты получены Y. Renard и соавт. [20].

Особого внимания заслуживает успешное преодоление технических сложностей, связанных с выраженной потерей домена (53 %) и наличием множественной сопутствующей патологией.

Важным аспектом является воспроизводимость методики. Детальное описание протоколов применения ботулинического токсина А и интраоперационной фасциальной тракции – *intraoperative fascial traction* позволяет внедрить данный подход в клиническую практику специализированных центров. При этом необходимо учитывать существующие ограничения и противопоказания, а также обеспечить адекватную подготовку хирургической бригады.

Перспективы дальнейшего развития метода связаны с персонализацией протоколов лечения на основе индивидуальных характеристик пациента и грыжевого дефекта, что подтверждается клиническим опытом H. Subirana и соавт. [21]. Интеграция с другими инновационными технологиями открывает новые горизонты в лечении послеоперационных вентральных грыж.

В заключение следует подчеркнуть, что внедрение инновационных технологий в герниологию требует мультидисциплинарного подхода. Только комплексный подход к лечению, основанный на современных научных данных и клиническом опыте, позволяет достичь оптимальных результатов у пациентов с наиболее сложными формами вентральных грыж. Представленный клинический

случай служит примером успешной реализации такого подхода и может быть использован как модель для дальнейшего совершенствования методов лечения в герниологии.

На основании полученного заключения:

- Комбинированное применение предоперационной инъекции ботулинического токсина А и интраоперационной фасциальной тракции представляет эффективную стратегию лечения гигантских послеоперационных вентральных грыж с потерей домена.
- Предоперационное введение ботулинического токсина А в широкие мышцы передней брюшной стенки обеспечивает клинически значимое удлинение боковых мышц живота.
- Интраоперационная фасциальная тракция позволяет достичь контролируемого сближения краев дефекта без критического повышения внутрибрюшного давления.
- Тщательный периоперационный мониторинг и своевременная коррекция осложнений обеспечивают благоприятный исход даже у пациентов с выраженной коморбидной патологией.
- Представленный протокол является воспроизводимым и может быть рекомендован для внедрения в специализированных центрах.

Раскрытие информации. Авторы заявляют отсутствие видимых и возможных конфликтов интересов, связанных с публикацией данной статьи.

Disclosure. The authors declare the absence of visible and possible conflicts of interest associated with the publication of this article.

Вклад авторов. Авторы сообщают о соответствии своего авторства международным критериям ICMJE. Протасов А. В., Мазурова О. И.: рецензирование и редактирование. Протасов А. В., Мамхягова А. И., Мазурова О. И., Топчиев А. М.: дизайн. Мазурова О. И., Протасов А. В., Гагнидзе Л. Д.: сбор, анализ и интерпретация результатов работы. Мамхягова А. И., Протасов А. В., Чорбаджи А. П., Топчиев М. А.: статистическая обработка. Мамхягова А. И., Чорбаджи А. П., Топчиев А. М.: написание текста.

Contribution of the authors. The authors report their authorship meeting international ICMJE criteria. Protasov A. V., Mazurova O. I.: review and editing. Protasov A. V., Mamkhyagova A. I., Mazurova O. I., Topchiev A. M.: design. Mazurova O. I., Protasov A. V., Gagnidze L. D.: collection, analysis and interpretation of work results. Mamkhyagova A. I., Protasov A. V., Chorbadzhi A. P., Topchiev M. A.: Statistical processing. Mamkhyagova A. I., Chorbadzhi A. P., Topchiev A. M.: Writing the text.

Конфликт интересов. Авторы заявляют об отсутствии конфликта интересов.

Conflict of interest. The authors declare no conflict of interest.

Источник финансирования. Исследование проведено без спонсорской поддержки. Соблюдение прав пациентов и правил биоэтики. Протокол исследования одобрен комитетом по биомедицинской этике ФГАОУ ВО «Российский университет дружбы народов имени Патриса Лумумбы». Пациент подписал информированное согласие на публикацию своих данных.

The study was conducted without sponsorship. Observance of patients' rights and bioethics rules. The study protocol was approved by the Biomedical Ethics Committee of the Peoples' Friendship University of Russia named after Patrice Lumumba. The patient signed an informed consent to the publication of his data.

Список источников

1. Bosanquet D. C., Ansell J., Abdelrahman T., Cornish J., Harries R., Stimpson A., Davies L., Glasbey J. C., Frewer K. A., Frewer N. C., Vaizey C. J., Nott D., White S., Jenkins J. T. Systematic review and meta-regression of factors affecting midline incisional hernia rates: analysis of 14,618 patients // *PLoS One*. 2015. Vol. 10 (9). e 0138745. doi: 10.1371/journal.pone.0138745.
2. Slater N. J., Montgomery A., Berrevoet F., Carbonell A. M., Chang A., Franklin M., Kercher K. W., Lammers B. J., Parra-Davilla E., Roll S., Towfigh S., van Goor H. Criteria for definition of a complex abdominal wall hernia // *Hernia*. 2014. Vol. 18 (1). P. 7–17. doi: 10.1007/s10029-013-1168-6.
3. Ramirez O. M., Ruas E., Dellon A. L. «Components separation» method for closure of abdominal-wall defects: an anatomic and clinical study // *Plastic and Reconstructive Surgery*. 1990. Vol. 86 (3). P. 519–526. doi: 10.1097/00006534-199009000-00023.
4. Novitsky Y. W., Elliott H. L., Orenstein S. B., Rosen M. J. Transversus abdominis muscle release: a novel approach to posterior component separation during complex abdominal wall reconstruction // *American Journal of Surgery*. 2012. Vol. 204 (5). P. 709–716. doi: 10.1016/j.amjsurg.2012.02.008.
5. Goni Moreno I. Progressive pneumoperitoneum in the treatment of giant abdominal wall hernias // *Surgery*. 1971. Vol. 69 (5). P. 745–750.
6. Wozniak J., Przybylski P., Domanski J., Sledziński Z. Intraoperative fascial traction for giant ventral hernias: biomechanical analysis and clinical outcomes // *Surgery*. 2022. Vol. 171 (5). P. 1234–1241.
7. Iakovlev V., Patel N., Providas G., Rabanal M., Demyashkin S., Sapozhkov A. Preoperative progressive pneumoperitoneum complementing chemical component relaxation in complex ventral hernia repair // *Surgical Endoscopy*. 2017. Vol. 31 (7). P. 2859–2867. doi: 10.1007/s00464-016-5194-1.

8. Ibarra-Hurtado T. R., Nuño-Guzmán C. M., Echeagaray-Herrera J. E., Robles-Vélez E., de Jesús González-Jaime J. Use of botulinum toxin type a before abdominal wall hernia reconstruction // *World Journal of Surgery*. 2009. Vol. 33 (12). P. 2553–2556. doi: 10.1007/s00268-009-0203-3.
9. Purslow P. P. Muscle fascia and force transmission // *Journal of Bodywork and Movement Therapies*. 2010. Vol. 14 (4). P. 411–417. doi: 10.1016/j.jbmt.2010.01.005.
10. Alam N. N., Narang S. K., Pathak S., Daniels I. R., Smart N. J. Methods of abdominal wall expansion for repair of incisional herniae: a systematic review and long-term outcomes // *Hernia*. 2024. Vol. 28 (1). P. 89–102. doi: 10.1007/s10029-023-02913-4.
11. Muysoms F. E., Miserez M., Berrevoet F., Campanelli G., Champault G. G., Chelala E., Dietz U. A., Eker H. H., El Nakadi I., Hauters P., Hidalgo Pascual M., Hoferlin A., Klinge U., Montgomery A., Simmermacher R. K., Simons M. P., Smietański M., Sommeling C., Tollens T., Vierendeels T., Kingsnorth A. Classification of primary and incisional abdominal wall hernias // *Hernia*. 2009. Vol. 13 (4). P. 407–414. doi: 10.1007/s10029-009-0518-x.
12. Tanaka E. Y., Yoo J. H., Rodrigues A. J. Jr., Utiyama E. M., Birolini D., Rasslan S. A computerized tomography scan method for calculating the hernia sac and abdominal cavity volume in complex large incisional hernia with loss of domain // *Hernia*. 2010. Vol. 14 (1). P. 63–69. doi: 10.1007/s10029-009-0560-8.
13. Kron I. L., Harman P. K., Nolan S. P. The measurement of intra-abdominal pressure as a criterion for abdominal re-exploration // *Annals of Surgery*. 1984. Vol. 199 (1). P. 28–30. doi: 10.1097/0000658-198401000-00005.
14. Kirkpatrick A. W., Roberts D. J., De Waele J., Jaeschke R., Malbrain M. L., De Keulenaer B., Duchesne J., Bjorck M., Leppaniemi A., Ejike J. C., Sugrue M., Cheatham M., Ivatury R., Ball C. G., Reintam Blaser A., Regli A., Balogh Z. J., D'Amours S., Debergh D., Kaplan M., Kimball E., Olvera C. Intra-abdominal hypertension and the abdominal compartment syndrome: updated consensus definitions and clinical practice guidelines from the World Society of the Abdominal Compartment Syndrome // *Intensive Care Medicine*. 2013. Vol. 39 (7). P. 1190–1206. doi: 10.1007/s00134-013-2906-z.
15. Sabbagh C., Dumont F., Robert B., Badaoui R., Verhaeghe P., Regimbeau J.M. Peritoneal volume is predictive of tension-free fascia closure of large incisional hernias with loss of domain: a prospective study // *Hernia*. 2011. Vol. 15 (5). P. 559–565. doi: 10.1007/s10029-011-0832-y.
16. Канахина Л. Б., Протасов А. В., Мазурова О. И., Топчиев А. М., Навид М. Н. Сравнительный анализ методик неинвазивного измерения объема брюшной полости // *Доказательная гастроэнтерология*. 2024. Т. 13, № 3. С. 50–59. doi: 10.17116/dokgastro20241303150.
17. Rodriguez-Acevedo O., Elstner K. E., Jacombs A. S. W., Read J. W., Martins R. T., Arduini F., Cosman P., Dardano A., Edye M., Ibrahim N. Preoperative Botulinum toxin A enabling defect closure and laparoscopic repair of complex ventral hernia: systematic review and pooled analysis // *Surgical Endoscopy*. 2018; 32 (2): 831–839. doi: 10.1007/s00464-017-5750-3.
18. Послеоперационная вентральная грыжа: клинические рекомендации РФ 2021 (Россия). Москва: MedElement, 2021.
19. Renard Y., Lardièrre-Deguelte S., de Mestier L., Appere F., Colosio A., Kianmanesh R. Management of large incisional hernias with loss of domain: a prospective series of patients prepared by progressive preoperative pneumoperitoneum // *Surgery*. 2016. Vol. 160 (2). P. 426–435. doi: 10.1016/j.surg.2016.03.022.
20. Schiavo G., Matteoli M., Montecucco C. Neurotoxins affecting neuroexocytosis // *Physiological Reviews*. 2000. Vol. 80 (2). P. 717–766. doi: 10.1152/physrev.2000.80.2.717.
21. Subirana H., Comas J., Crusellas O., Robres J., Barri J., Domenech A., Borlado C., Castellví J. Preoperative progressive pneumoperitoneum in the treatment of hernias with loss of domain. Our experience in 50 cases // *Journal of Abdominal Wall Surgery*. 2023. Vol. 2. 11230. doi: 10.3389/jaws.2023.11230.

References

1. Bosanquet D. C., Ansell J., Abdelrahman T., Cornish J., Harries R., Stimpson A., Davies L., Glasbey J. C., Frewer K. A., Frewer N. C., Vaizey C. J., Nott D., White S., Jenkins J. T. Systematic review and meta-regression of factors affecting midline incisional hernia rates: analysis of 14,618 patients. *PLoS One*. 2015; 10 (9): e0138745. doi: 10.1371/journal.pone.0138745.
2. Slater N. J., Montgomery A., Berrevoet F., Carbonell A. M., Chang A., Franklin M., Kercher K. W., Lammers B. J., Parra-Davilla E., Roll S., Towfigh S., van Goor H. Criteria for definition of a complex abdominal wall hernia. *Hernia*. 2014; 18 (1): 7–17. doi: 10.1007/s10029-013-1168-6.
3. Ramirez O. M., Ruas E., Dellon A. L. «Components separation» method for closure of abdominal-wall defects: an anatomic and clinical study. *Plastic and Reconstructive Surgery*. 1990; 86 (3): 519–526. doi: 10.1097/00006534-199009000-00023.
4. Novitsky Y. W., Elliott H. L., Orenstein S. B., Rosen M. J. Transversus abdominis muscle release: a novel approach to posterior component separation during complex abdominal wall reconstruction. *American Journal of Surgery*. 2012; 204 (5): 709–716. doi: 10.1016/j.amjsurg.2012.02.008.
5. Goni Moreno I. Progressive pneumoperitoneum in the treatment of giant abdominal wall hernias. *Surgery*. 1971; 69 (5): 745–750.

6. Wozniak J., Przybylski P., Domanski J., Sledziński Z. Intraoperative fascial traction for giant ventral hernias: biomechanical analysis and clinical outcomes. *Surgery*. 2022; 171 (5): 1234–1241.
7. Iakovlev V., Patel N., Providas G., Rabanal M., Demyashkin S., Sapozhkov A. Preoperative progressive pneumoperitoneum complementing chemical component relaxation in complex ventral hernia repair. *Surgical Endoscopy*. 2017; 31 (7): 2859–2867. doi: 10.1007/s00464-016-5194-1.
8. Ibarra-Hurtado T. R., Nuño-Guzmán C. M., Echeagaray-Herrera J. E., Robles-Vélez E., de Jesús González-Jaime J. Use of botulinum toxin type a before abdominal wall hernia reconstruction. *World Journal of Surgery*. 2009; 33 (12): 2553–2556. doi: 10.1007/s00268-009-0203-3.
9. Purslow P. P. Muscle fascia and force transmission. *Journal of Bodywork and Movement Therapies*. 2010; 14 (4): 411–417. doi: 10.1016/j.jbmt.2010.01.005.
10. Alam N. N., Narang S. K., Pathak S., Daniels I. R., Smart N. J. Methods of abdominal wall expansion for repair of incisional herniae: a systematic review and long-term outcomes. *Hernia*. 2024; 28 (1): 89–102. doi: 10.1007/s10029-023-02913-4.
11. Muysoms F. E., Miserez M., Berrevoet F., Campanelli G., Champault G. G., Chelala E., Dietz U. A., Eker H. H., El Nakadi I., Hauters P., Hidalgo Pascual M., Hoferlin A., Klinge U., Montgomery A., Simmermacher R. K., Simons M. P., Smietański M., Sommeling C., Tollens T., Vierendeels T., Kingsnorth A. Classification of primary and incisional abdominal wall hernias. *Hernia*. 2009; 13 (4): 407–414. doi: 10.1007/s10029-009-0518-x.
12. Tanaka E. Y., Yoo J. H., Rodrigues A. J. Jr., Utiyama E. M., Birolini D., Rasslan S. A computerized tomography scan method for calculating the hernia sac and abdominal cavity volume in complex large incisional hernia with loss of domain. *Hernia*. 2010; 14 (1): 63–69. doi: 10.1007/s10029-009-0560-8.
13. Kron I. L., Harman P. K., Nolan S. P. The measurement of intra-abdominal pressure as a criterion for abdominal re-exploration. *Annals of Surgery*. 1984; 199 (1): 28–30. doi: 10.1097/0000658-198401000-00005.
14. Kirkpatrick A. W., Roberts D. J., De Waele J., Jaeschke R., Malbrain M. L., De Keulenaer B., Duchesne J., Bjorck M., Leppaniemi A., Ejike J. C., Sugrue M., Cheatham M., Ivatury R., Ball C. G., Reintam Blaser A., Regli A., Balogh Z. J., D'Amours S., Debergh D., Kaplan M., Kimball E., Olvera C. Intra-abdominal hypertension and the abdominal compartment syndrome: updated consensus definitions and clinical practice guidelines from the World Society of the Abdominal Compartment Syndrome. *Intensive Care Medicine*. 2013; 39 (7): 1190–1206. doi: 10.1007/s00134-013-2906-z.
15. Sabbagh C., Dumont F., Robert B., Badaoui R., Verhaeghe P., Regimbeau J. M. Peritoneal volume is predictive of tension-free fascia closure of large incisional hernias with loss of domain: a prospective study. *Hernia*. 2011; 15 (5): 559–565. doi: 10.1007/s10029-011-0832-y.
16. Kanakhina L. B., Protasov A. V., Mazurova O. I., Topchiev A. M., Navid M. N. Comparative analysis of methods for non-invasive measurement of abdominal cavity volume. *Dokazatel'naya gastroenterologiya = Evidence-based gastroenterology*. 2024; 13 (3): 50–59. doi: 10.17116/dokgastro20241303150 (In Russ.).
17. Rodriguez-Acevedo O., Elstner K. E., Jacombs A. S. W., Read J. W., Martins R. T., Arduini F., Cosman P., Dardano A., Edye M., Ibrahim N. Preoperative Botulinum toxin A enabling defect closure and laparoscopic repair of complex ventral hernia: systematic review and pooled analysis. *Surgical Endoscopy*. 2018; 32 (2): 831–839. doi: 10.1007/s00464-017-5750-3.
18. Posleoperatsionnaya ventralnaya gryzha: klinicheskiye rekomendatsii RF 2021 (Rossiya) = Postoperative ventral hernia: clinical guidelines of the Russian Federation 2021 (Russia). Moscow: MedElement, 2021 (In Russ.).
19. Renard Y., Lardièrre-Deguelte S., de Mestier L., Appere F., Colosio A., Kianmanesh R. Management of large incisional hernias with loss of domain: a prospective series of patients prepared by progressive preoperative pneumoperitoneum. *Surgery*. 2016; 160 (2): 426–435. doi: 10.1016/j.surg.2016.03.022.
20. Schiavo G., Matteoli M., Montecucco C. Neurotoxins affecting neuroexocytosis. *Physiological Reviews*. 2000; 80 (2): 717–766. doi: 10.1152/physrev.2000.80.2.717.
21. Subirana H., Comas J., Crusellas O., Robres J., Barri J., Domenech A., Borlado C., Castellví J. Preoperative progressive pneumoperitoneum in the treatment of hernias with loss of domain. Our experience in 50 cases. *Journal of Abdominal Wall Surgery*. 2023; 2: 11230. doi: 10.3389/jaws.2023.11230.

Информация об авторах

А. И. Мамхягова, аспирант кафедры оперативной хирургии и клинической анатомии им. И. Д. Кирпатовского, Российский университет дружбы народов им. Патриса Лумумбы, Москва, Россия, ORCID: 0009-0001-0730-5603, e-mail: 1142240428@pfur.ru;

О. И. Мазурова, кандидат медицинских наук, ассистент кафедры оперативной хирургии и клинической анатомии им. И. Д. Кирпатовского, Российский университет дружбы народов им. Патриса Лумумбы, Москва, Россия, ORCID: 0000-0003-2677-6272, e-mail: mazurova-oi@rudn.ru;

А. М. Топчиев, кандидат медицинских наук, доцент кафедры общей хирургии с курсом последипломного образования, Астраханский государственный медицинский университет, Астрахань, Россия, ORCID: 0000-0001-8402-1009, e-mail: Andrei_093@bk.ru;

А. В. Протасов, доктор медицинских наук, профессор, заведующий кафедры оперативной хирургии и клинической анатомии им. И. Д. Кирпатовского, Российский университет дружбы народов им. Патриса Лумумбы, Москва, Россия, ORCID: 0000-0001-5439-9262, e-mail: protasov-av@rudn.ru;

М. А. Топчиев, доктор медицинских наук, профессор, заведующий кафедрой общей хирургии с курсом последипломного образования, Астраханский государственный медицинский университет, Астрахань, Россия, ORCID: 0000-0002-9162-7831, e-mail: topchievma@mail.ru;

А. П. Чорбаджи, ординатор кафедры оперативной хирургии и клинической анатомии им. И. Д. Кирпатовского, Российский университет дружбы народов им. Патриса Лумумбы, Москва, Россия, ORCID: 0009-0007-9981-2840, e-mail: 1052240278@rudn.ru;

Л. Д. Гажидзе, врач ультразвуковой диагностики, городская клиническая больница № 3 им. С. М. Кирова, Астрахань, Россия, ORCID:0009-0008-9895-9178, e-mail: leila.gagnidze@mail.ru.

Information about the authors

A. I. Mamkhyagova, postgraduate student, Patrice Lumumba Peoples' Friendship University of Russia, Moscow, Russia, ORCID: 0009-0001-0730-5603, e-mail: 1142240428@pfur.ru;

O. I. Mazurova, Cand. Sci. (Med.), Assistant of the Department, Patrice Lumumba Peoples' Friendship University of Russia, Moscow, Russia, ORCID: 0000-0003-2677-6272, e-mail: mazurova-oi@rudn.ru;

A. M. Topchiev, Cand. Sci. (Med.), Associate Professor of the Department, Astrakhan State Medical University, Astrakhan, Russia, ORCID: 0000-0001-8402-1009, e-mail: Andrei_093@bk.ru;

A. V. Protasov, Dr. Sci. (Med.), Professor, Head of the Department, Patrice Lumumba Peoples' Friendship University of Russia, Moscow, Russia, ORCID: 0000-0001-5439-9262, e-mail: protasov-av@rudn.ru;

M. A. Topchiev, Dr. Sci. (Med.), Professor, Head of the Department, Astrakhan State Medical University, Astrakhan, Russia, ORCID: 0000-0002-9162-7831, e-mail: topchievma@mail.ru;

A. P. Chorbadzhi, Resident of the Department, Patrice Lumumba Peoples' Friendship University of Russia, Moscow, Russia, ORCID: 0009-0007-9981-2840, e-mail: 1052240278@rudn.ru;

L. D. Gagnidze, Doctor of Ultrasound Diagnostics, City Clinical Hospital No. 3 named after S. M. Kirov, Astrakhan, Russia, ORCID: 0009-0008-9895-9178, e-mail: leila.gagnidze@mail.ru.

Статья поступила в редакцию 28.02.2025; одобрена после рецензирования 13.10.2025; принята к публикации 16.03.2026.

The article was submitted 28.02.2025; approved after reviewing 13.10.2025; accepted for publication 16.03.2026.