

УДК 616.366+37-089.819.43

DOI 10.17021/2020.15.1.10.21

© А.Г. Гасанов, Р.Т. Меджидов, 2020

## **ОПЫТ ФОРМИРОВАНИЯ БИЛИО- И ПАНКРЕАТОДИГЕСТИВНЫХ АНАСТОМОЗОВ НА «КАРКАСНЫХ» ДРЕНАЖАХ ПРИ ГАСТРОПАНКРЕАТОДУОДЕНАЛЬНОЙ РЕЗЕКЦИИ**

*Гасанов Ахмед Гаджиевич*, ординатор хирургического отделения, ГБУ РД «Республиканская клиническая больница № 2», Россия, 367000, г. Махачкала, ул. М. Гаджиева, д. 31, тел.: 8-903-498-00-50, e-mail: rmcgv@mail.ru.

*Меджидов Расул Тенчаевич*, доктор медицинских наук, профессор, заведующий кафедрой общей хирургии, ФГБОУ ВО «Дагестанский государственный медицинский университет» Минздрава России, Россия, 367012, г. Махачкала, пл. Ленина, д. 1, тел.: 8-928-507-57-58, e-mail: dgma@list.ru.

Показан сравнительный анализ результатов проведения гастропанкреатодуоденальной резекции у 93 пациентов с хирургической патологией периапулярной зоны. Основную группу составили 48 (51,6 %) человек, у которых при формировании билио- и панкреатодигестивных анастомозов были использованы «каркасные» дренажи, выводимые на переднюю брюшную стенку. В контрольную группу вошли 45 (48,4 %) пациентов, при лечении которых были применены традиционные способы формирования анастомозов.

Местные интраоперационные осложнения отмечены в 7 (7,5 %) случаях, общие – в 2 (2,1 %) наблюдениях. Послеоперационный панкреатит в контрольной группе зафиксирован в 5 раз чаще, чем в основной; несостоятельность панкреатодигестивного анастомоза наблюдалась в 4 раза чаще, чем в основной группе. Парапанкреатические абсцессы и жидкостные скопления в зоне операции отмечены в 5 (5,3 %) наблюдениях, из них в основной группе – 2, в контрольной – 3. Панкреатические фистулы в контрольной группе отмечены в 3 (6,9 %) наблюдениях, в основной не зафиксированы. Аррозивное кровотечение в просвет кишечника в контрольной группе возникло у 3 (6,9 %) пациентов, в основной группе не наблюдалось. Несостоятельность билиодигестивного анастомоза в контрольной группе отмечалась в 2 раза чаще, чем в основной. Общие послеоперационные осложнения в контрольной группе отмечены в 3 (6,6 %), в основной – 2 (4,2 %) наблюдениях. Раневые осложнения в контрольной группе пациентов имели место в 6 (13,3 %) эпизодах, а в основной – в 5 (10,4 %) случаях. Общая 30-суточная летальность в контрольной группе составила 8,9 %, а в основной – 0 %.

Продолжительность пребывания пациентов в стационаре в контрольной группе составила  $16,3 \pm 2,1$  дня, в основной –  $12,4 \pm 1,7$  дня. Стеноз билиодигестивного анастомоза зафиксирован в 1 наблюдении через 8 лет после гастропанкреатодуоденальной резекции. Одногодичная выживаемость составила 93,6 %, 3-летняя – 40,7 % и 5-летняя – 22,4 %.

На реконструктивно-восстановительном этапе гастропанкреатодуоденальной резекции новые технические решения являются высокоэффективными, их выполнение значительно снижает количество местных послеоперационных осложнений и летальность.

**Ключевые слова:** периапулярная зона, гастропанкреатодуоденальная резекция, билио- и панкреатодигестивные анастомозы, несостоятельность анастомоза, панкреатическая фистула, осложнения, летальность.

## **EXPERIENCE OF FORMATION OF BILIO - AND PANCREATODIGESTIVE ANASTOMOSES ON “FRAME” DRAINAGES DURING GASTROPANCREATODUODENAL RESECTION**

*Gasnov Akhmed G.*, resident of the surgical department, Republican Clinical Hospital № 2, 31 M. Gadzhieva St., Makhachkala, 367000, Russia, tel.: 8-903-498-00-50, e-mail: rmcgv@mail.ru.

*Medzhidov Rasul T.*, Dr. Sci. (Med.), Professor, Head of Department, Dagestan State Medical University, 1 sq. Lenin, Makhachkala, 367012, Russia, tel.: 8-928-507-57-58, e-mail: dgma@list.ru.

A comparative analysis of the results of gastropancreatoduodenal resection of 93 patients with surgical pathology of the periampullar zone carried out. The main group of 48 (51,6 %), where in the formation of bilio- and pancreatodigestive anastomoses used “frame” drainage, displayed on the anterior abdominal wall; control – 45 (48,4 %) cases where traditional methods of forming anastomoses were used.

Local intraoperative complications were present in 7 (7,5 %) cases, general – in 2 (2,1 %) cases. Postoperative pancreatitis in the control group noted 5 times more often than in the main group; Pancreatodigestive anastomosis failure occurred 4 times more often than in the main one. Parapancreatic abscesses and fluid accumulations in the operation

zone were noted in 5 (5,3 %) cases, of which in the main – 2, control – 3. Pancreatic fistulas in the control group were noted in 3 (6,9 %) cases, but not in the basis marked. Arrosive bleeding into the intestinal lumen in the control group occurred in 3 (6,9 %) patients, and this complication was not noted in the main group. The failure of the biliodigestive anastomosis in the control group was 2 times more likely than in the main one. General postoperative complications in the control group were noted in 3 (6,6 %), in the main – 2 (4,2 %) cases. Wound complications in the control group of patients occurred in 6 (13,3 %) cases, and in the main – in 5 (10,4 %) cases. The total 30-day mortality in the control group was 8,9 %, and in the main – 0 %.

The length of hospital stay of patients in the control group was  $1,63 \pm 2,1$  days, in the main  $12,4 \pm 1,7$  days. Stenosis of a biliodigestive anastomosis was observed in 1 case 8 years after gastropancreatoduodenal resection. The one-year survival rate in our observations was 93,6 %, the 3-year survival rate was 40,7 %, and the 5-year survival rate was 22,4 %.

At the reconstructive stage of gastropancreatoduodenal resection, new technical solutions are highly effective, the implementation of which significantly reduces the number of local postoperative complications and mortality.

**Key words:** *periampicular zone, gastropancreatoduodenal resection, bilio- and pancreatodigestive anastomoses, anastomosis failure, pancreatic fistula, complications, mortality.*

**Введение.** Операция гастропанкреатодуоденальная резекция (ГПДР) либо панкреатодуоденальная резекция все чаще используется при хирургическом лечении заболеваний периампиллярной зоны (ПЗ) [1, 3, 4, 5, 13, 15, 16, 19, 29, 31]. На протяжении многих лет летальность после ГПДР оставалась на уровне 25–35% и выше. В последние годы отмечается значительное снижение летальности, которая в среднем составляет 12–13 % [2, 3, 7, 9, 13, 14, 15].

Проблема восстановления непрерывности пищеварительного тракта после ГПДР остается весьма актуальной и далека от разрешения в силу развития множества осложнений, в том числе одной из самых грозных и порой фатальных – несостоятельности билио- и панкреатодигестивных анастомозов (Б/ПДА) [6, 7, 9, 11, 13, 14, 18, 22, 23, 26, 30, 33]. В связи с этим перед хирургом стоит несколько проблем: какой из полых органов выбрать для анастомоза с культей поджелудочной железы (ПЖ); какую применить технику вшивания культи ПЖ в просвет полого органа, чтобы она гарантировала надежность анастомоза; какими техническими приемами и дополнительными материалами добиться герметичности панкреатодигестивного анастомоза (ПДА); как предупредить развитие несостоятельности билиодигестивного анастомоза (БДА), рефлюкс-холангита, послеоперационного панкреатита, стеноза БДА [2, 3, 8, 10, 12, 15, 17, 21, 24, 27, 29, 30, 32, 33]. Частота несостоятельности ПДА и летальность в связи с этим остается достаточно высокой, в среднем: несостоятельность – от 3,8 до 24,0 %, летальность – от 1,8 до 17,2 % [3, 7, 12, 15, 18, 20, 22, 27, 30].

При резекции ПЖ послеоперационная панкреатическая фистула возникает у 18,8–30,0 % пациентов [6, 7, 9, 13, 22, 29, 34, 35]. Релапаротомия после ГПДР по поводу панкреатической фистулы проводится почти в 38,0 % наблюдениях [3, 7, 9, 22], экстирпация культи железы по этому поводу выполняется в 15,6 % случаях [7, 9, 14, 26] и летальность при этом составляет 30,0–60,0 % [14, 22].

Предложено множество модификаций формирования ПДА, в основу которых положено достижение целей: 1) техническое упрощение, 2) снижение риска осложнений, 3) создание «благоприятных физиологических взаимоотношений» [4, 10, 11, 17, 21, 24, 27, 32, 33].

Выбор метода обработки культи ПЖ при ее проксимальных резекциях и формирования ПДА определен рядом факторов, важнейшим из которых является степень фибротизации паренхимы ПЖ и диаметр главного панкреатического протока [18].

Основными применяемыми методиками обработки культи ПЖ при ГПДР являются: ушивание культи ПЖ наглухо, наружная панкреатикостомия, наружная панкреатикостомия с отсроченной окклюзией, окклюзия протоков культи ПЖ, дуоденопанкреатэктомия, инвагинационный ПДА, телескопический ПДА, продольный ПДА, панкреатогастроанастомоз, ПДА на «каркасных» дренажах, ПДА на стентах [1, 3, 8, 13, 15, 17, 18, 20, 24, 27, 32, 33, 36].

Технические проблемы в формировании ПДА возникают при диаметре панкреатического протока менее 2 мм в сочетании с рыхлой и сочной паренхимой ПЖ [13, 15, 18]. Хирурги, занимающиеся проблемами панкреатобилиарной системы [2, 3, 4, 6, 13, 15, 16, 17, 18, 19, 20, 22, 25, 27, 28], выявили благоприятные, относительно благоприятные и неблагоприятные факторы при формировании Б/ПДА [18, 20]. Благоприятными факторами считают следующие: паренхима ПЖ плотная, склерозирована, диаметр ее протока составляет 5–6 мм и выше, стенка утолщена и уплотнена. К относительно благоприятным относят: ткань железы уплотнена незначительно, проток от 3 до 6 мм, стенка протока умеренно утолщена и уплотнена. Неблагоприятные условия: паренхима ПЖ сочная, мягкая, наблюдается

проток диаметром менее 3 мм, с тонкой нежной стенкой [13, 15, 18].

Также выделены благоприятные и неблагоприятные условия со стороны билиарного тракта [13, 15, 20]. Благоприятными считаются условия, при которых диаметр гепатикохоледоха более 12 мм с плотной утолщенной стенкой, относительно благоприятными – диаметр протока 8–12 мм с существенным утолщением его стенки, неблагоприятными – тонкостенный, менее 8 мм в диаметре проток. К последнему условию относится и гепатикохоледох любого диаметра с воспаленной рыхлой стенкой [20]. Имеются и другие факторы, которые могут повлиять на заживление Б/ПДА: длительность операции, наличие диабета, возраст пациента, длительность желтухи, наличие явлений печеночно-почечной недостаточности, объем интраоперационной кровопотери [10, 13, 15, 27].

Многие отечественные и зарубежные авторы [2, 3, 5, 6, 13, 14, 15, 16, 21] необходимыми условиями при формировании Б/ПДА считают: исключение контакта рассеченной ткани ПЖ с просветом кишки, прецизионную технику наложения анастомоза, использование монофиламентной нити, беспрепятственный отток панкреатического сока, обеспечение оптимальных условий функционирования органов пищеварения, опыт хирурга и количество выполненных операций.

Адекватное дренирование зоны анастомозов с использованием билиарных дренажей, стентов, назопанкреатического дренажа, длительное дренирование брюшной полости значительно снижает частоту фатальных осложнений и летальность [18, 20].

Предложены различные технические модификации при формировании Б/ПДА с целью снижения их несостоятельности: вирсунгоеюноанастомоз, панкреатогастроанастомоз, вирсунгостомия, использование инвагинационной техники, формирование анастомозов на «потерянных» дренажах, дренирование анастомоза по типу Gattell, путем сшивания слизистой при ПДА, дренирование протока ПЖ через кишку, назопанкреатический дренаж [13, 15, 18, 20, 33]. При этом авторы указывают на снижение несостоятельности анастомозов до 6,0 % со спонтанным заживлением образовавшихся свищей и летальности до 0 %.

Анализ литературных данных показывает, что осложнения, связанные с несостоятельностью Б/ПДА, несмотря на предложенные многочисленные методики их формирования, остаются на довольно высоком уровне (19 % и более) и данная проблема далека от разрешения.

**Цель:** улучшить результаты лечения пациентов с патологией периампулярной зоны путем повышения надежности билио- и панкреатодигестивных анастомозов, профилактики гемморагических осложнений и послеоперационного панкреатита после гастропанкреатодуоденальной резекции.

**Материалы и методы исследования.** Данное научное исследование основано на анализе результатов проведения ГПДР 93 пациентам с хирургической патологией ПЗ. Включенные в исследование больные были распределены на основную и контрольную группы. Основная группа была сформирована проспективно из 48 (51,6 %) пациентов с патологией ПЗ, которым на восстановительном этапе ГПДР были применены новые технические решения в формировании Б/ПДА. Контрольная группа состояла из 45 (48,9 %) пациентов с патологией ПЗ, у которых при формировании анастомозов использовались известные методики.

Критериями включения пациентов в исследование явились: возраст до 75 лет; отсутствие тяжелой сердечно-легочной патологии; периампулярные опухоли (ПО); кистозные образования головки ПЖ; хронический панкреатит с преимущественным поражением головки ПЖ с дистрофией двенадцатиперстной кишки; отсутствие прорастания опухоли в магистральные сосуды гепатопанкреатодуоденальной зоны (ГПДЗ); отсутствие отдаленных метастазов при ПО.

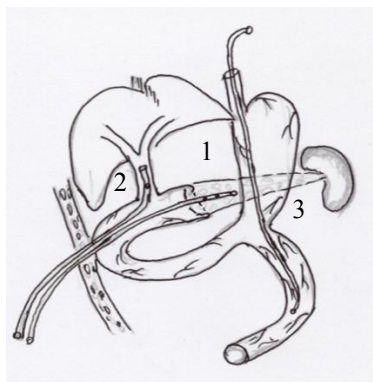
Параметрами оценки эффективности исследования послужили: характер течения послеоперационного периода; количество желчи, панкреатического и желудочного сока, а также экссудата из брюшной полости по дренажам; результаты динамического ультразвукового исследования (УЗИ) брюшной полости; результаты мультиспиральной компьютерной томографии (МСКТ) и магнитно-резонансной томографии (МРТ); результаты клинико-биохимических исследований крови и мочи; наличие местных и общих осложнений, связанных с операцией; сроки восстановления функции желудочно-кишечного тракта; сроки начала энтерального питания и сроки стационарного лечения пациентов; 30-суточная летальность и сроки выживаемости пациентов.

Критериями сравнения основной и контрольной группы пациентов являлись: уровень местных и общих осложнений, несостоятельность БДА, биломы, желчный перитонит, стеноз БДА на поздних сроках, несостоятельность ПДА, послеоперационный панкреатит, панкреатические свищи, панкреатогенный перитонит, аррозивные кровотечения, осложнения со стороны легких, сердечно-сосудистой системы, абдоминальный сепсис, соответствие желчного и панкреатического протоков, уровня фибротизации ткани ПЖ, уровня общего билирубина в двух сравниваемых группах.

В основную группу вошли 30 (32,2 %) мужчин и 18 (19,4 %) женщин, в контрольную – 28 (30,1 %) и 17 (18,3 %), соответственно. В анализируемых группах большинство пациентов были в возрасте от 50 до 70 лет. Пациенты старческого возраста включены в исследование в небольшой пропорции (8,6 и 6,4 %, соответственно).

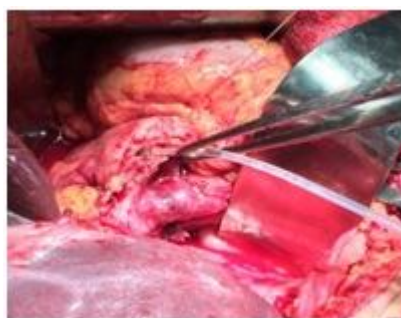Среди 93 пациентов с патологией ПЗ зафиксирована ПО в 76 (81,7 %) наблюдениях, непаразитарные кисты головки ПЖ – в 7 (7,5 %) эпизодах, эхинококковая киста в III фазе жизнедеятельности – в 2 (2,1 %) случаях и хронический панкреатит – в 8 (8,7 %) эпизодах. В наблюдениях периампулярного рака карцинома головки ПЖ имела у 48 (63,5 %) пациентов, из них протоковая аденокарцинома – у 41 (88,2 %) человека, светлоклеточная аденокарцинома – у 5 (8,3 %) и низкодифференцированная аденокарцинома у 2 (3,5 %) больных. Рак терминального отдела холедоха выявлен в 15 (19,3 %) наблюдениях, фатерова сосочка – в 13 (17,2 %) случаях. Большинство пациентов со злокачественным опухолевым процессом ПЗ находились во II и III стадиях развития опухолевого процесса. Среди 93 пациентов с патологией ПЗ синдром механической желтухи (МЖ) отмечали у 81 (87,1 %) пациента, сопутствующую патологию – в 22,0 % эпизодах. В большинстве наблюдений (72 пациента) из-за наличия синдрома МЖ средней тяжести и тяжелой степени была предпринята двухэтапная тактика хирургического лечения.

В основной группе пациентов (n = 48) реконструктивно-восстановительный этап ГПДР осуществлен путем формирования Б/ПДА на «каркасных» дренажах, выводимых на брюшную стенку с созданием подвесной микроэнтеростомы (рис. 1), в 45 (93,8 %) наблюдениях на культю ПЖ наложен кисетный шов.

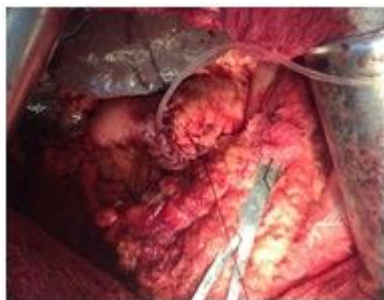

**Рис. 1.** ПДА «конец в конец» на «каркасном» дренаже + БДА «конец в бок» на «каркасном» дренаже + гастроэнтероанастомоз (ГЭА): 1 – ПДА; 2 – БДА; 3 – ГЭА

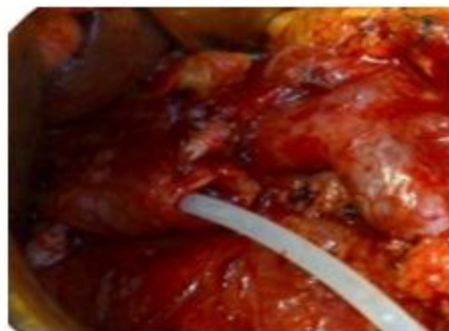После завершения мобилизационно-резекционного этапа ГПДР в проток ПЖ вводится силиконовый катетер соответствующего диаметра с перфорированным рабочим концом (рис. 2) и, отступя от края среза ПЖ на 0,5–1,0 см, накладывается кисетный шов (рис. 3).



**Рис. 2.** Интраоперационное фото ПЖ. В проток ПЖ введен силиконовый катетер



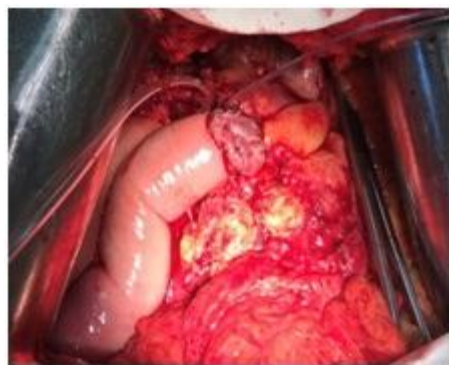**Рис. 3. Интраоперационное фото.**  
На культю наложен кисетный шов



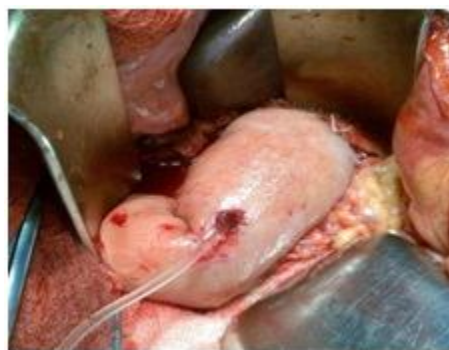**Рис. 4. Интраоперационное фото.**  
В гепатикохоledох введен силиконовый катетер

Далее в желчный проток также вводится силиконовый катетер, который фиксируется к краю среза протока (рис. 4).

Дальнейший этап заключается в формировании ПДА «конец в конец» на «каркасном» дренаже (рис. 5, 6).

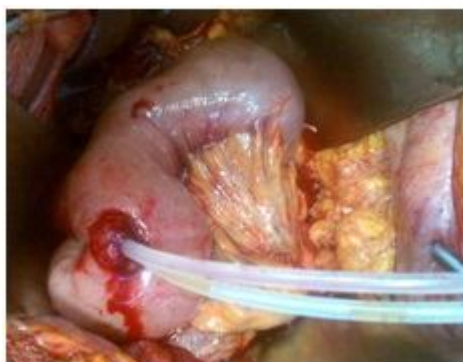

**Рис. 5. Интраоперационное фото.**  
Момент формирования задней губы ПДА



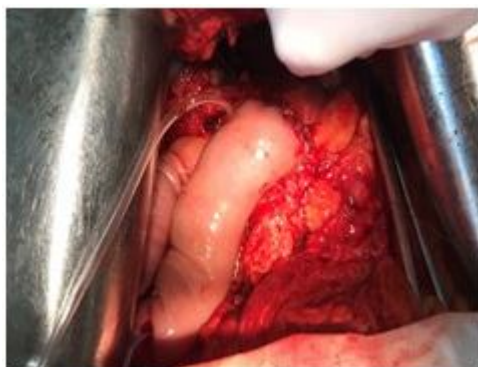**Рис. 6. Интраоперационное фото.**  
Формирован ПДА и конец катетера выведен через отверстие в кишке

Затем на стенке отключенной петли тощей кишки (у места планируемой подвешной микроэнтеростомии) проводится прокол и через него выводятся концы «каркасных» дренажей (рис. 7).

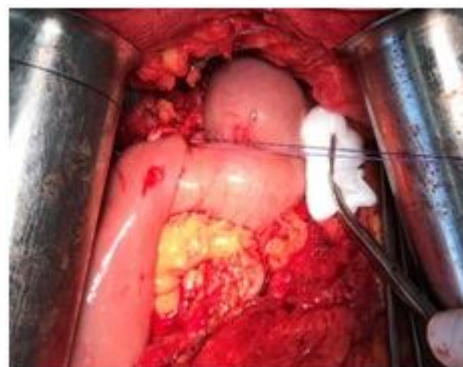


**Рис. 7. Интраоперационное фото.**  
Концы «каркасных» дренажей выведены через прокол отключенной петли тощей кишки

На следующем этапе формируется БДА (рис. 8, 9).

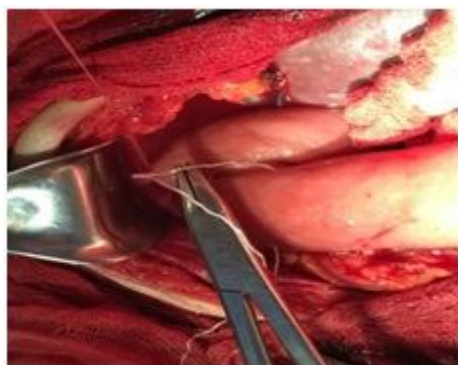

**Рис. 8. Интраоперационное фото.  
Момент формирования задней губы БДА**

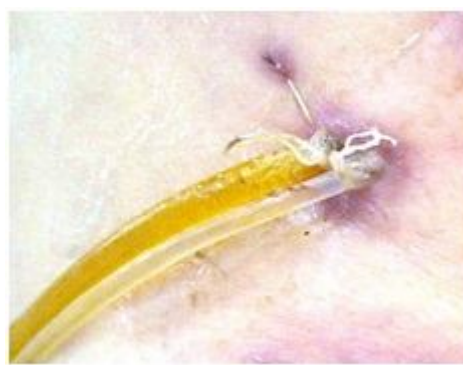

**Рис. 9. Интраоперационное фото.  
Завершенный вариант БДА**

Отверстие в стенке кишки вокруг «каркасных» дренажей суживают путем наложения кисетного шва викриловыми нитями, концы которых выводятся на брюшную стенку. Кишка вокруг дренажей подшивается к париетальной брюшине узловыми швами (рис. 10, 11).

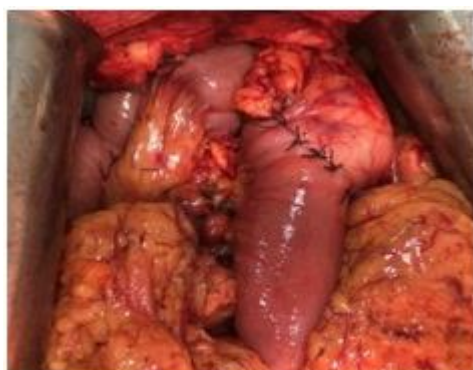

**Рис. 10. Интраоперационное фото.  
Момент подшивания стенки кишки  
к париетальной брюшине**



**Рис. 11. Интраоперационное фото.  
Концы «каркасных» дренажей  
выведены на брюшную стенку**

ГЭА формируется на единой петле позади ободочной кишки (рис. 12).



**Рис. 12. Интраоперационное фото. Завершенный вариант ГЭА**

В контрольной группе пациентов (n = 45) на реконструктивно-восстановительном этапе ГПДР Б/ПДА были формированы по известным методикам. Использованные варианты в формировании Б/ПДА представлены в таблице.

Варианты реконструктивно-восстановительного этапа ГПДР

Вариант реконструктивного этапа ГПДР	Исследуемая группа больных			
	Контрольная (n = 45)		Основная (n = 48)	
	абс.	%	абс.	%
ПДА «конец в конец» + БДА «конец в бок» + ГЭА на единой выключенной по Ру петле тощей кишки	6	13,3	-	-
ПДА на «коротком» стенке + БДА + ГЭА на единой петле	4	9,0	-	-
ПДА на назопанкреатическом дренаже + БДА + ГЭА на единой петле	32	71,1	-	-
ПГА на назопанкреатическом дренаже + ГЭА + БДА	1	2,2	-	-
ПДА «конец в бок» по принципу duct-to-mucosa + БДА + ГЭА на единой выключенной петле тощей кишки	2	4,4	-	-
ПДА на «каркасном» дренаже + БДА на «каркасном» дренаже + ГЭА + подвесная микроэнтеростомия	-	-	3	6,2
Кисетный шов на культю ПЖ + ПДА на «каркасном» дренаже + БДА + ГЭА + подвесная микроэнтеростомия	-	-	45	93,8
Итого	45	100	48	100

Примечание: абс. – абсолютные значения

Всем пациентам проводили комплексное обследование с использованием клинических и биохимических методов, УЗИ, МРТ, МСКТ, эндоскопических и рентгенконтрастных исследований желудка и двенадцатиперстной кишки, тонкоигольную биопсию головки ПЖ под УЗ-навигацией, чрескожную чреспеченочную холангиостомию (ЧЧХС), лапароскопию, эндоскопическую ретроградную холангиопанкреатографию. Обработку результатов исследования осуществляли по общепринятым методам вариационной статистики. Расчет числовых характеристик вариационного ряда проводили с помощью программ пакета Microsoft office XP («Microsoft», США).

**Результаты исследования и их обсуждение.** Декомпрессия билиарного тракта (БТ) при двухэтапной лечебной тактике была проведена в 77,4 % наблюдениях. ЧЧХС выполнена в 13 (18,0 %) случаях. В постдекомпрессионном периоде в 1 (7,6 %) наблюдении отмечена дислокация катетера и желчеистечение в свободную брюшную полость. Выполнена лапароскопия, санация брюшной полости и редренирование БТ. Синдром «ускоренной» декомпрессии БТ отмечен в 2 (15,2 %) наблюдениях. В 57 (79,1 %) эпизодах для декомпрессии БТ был использован центральный доступ (холецистостомия). Осложнения зафиксированы у 4 (7,0 %) пациентов: повреждение противоположной стенки пузыря при чреспеченочном дренировании пузыря под УЗ-навигацией – 1 больной; неадекватное дренирование желчного пузыря из-за наличия в ней густой замазкообразной желчи – 2 человека и тампонада пузыря сгустками крови – 1 пациент. Осложнения ликвидированы конверсией на холецистостому из мини-доступа. У пациентов, которым декомпрессия БТ была проведена центральным доступом, синдром «ускоренной» декомпрессии БТ развился в 5 (8,7 %) наблюдениях. При декомпрессии БТ дистальным доступом (2,9 %) отмечено 1 осложнение – дислокация стента в просвет двенадцатиперстной кишки, проведена ЧЧХС. Двухэтапная тактика лечения при патологии ПЗ, осложненной МЖ в данном исследовании, позволила в подавляющем большинстве случаев произвести адекватную декомпрессию БТ, купировать печеночную недостаточность и холангит, подготовить пациентов к радикальной операции. Осложнения, связанные с техникой проведения декомпрессии БТ, имелись в небольшом числе случаев (8,3 %), а связанные с темпом желчеотведения – в 9,7 % наблюдений. Это объясняется тем, что в представленном исследовании практикуется проведение антиоксидантной защиты гепатоцитов сразу же после декомпрессии БТ. Указанные осложнения являются специфическими для лечебных манипуляций, проводимых на первом этапе лечения патологии ПЗ с МЖ. Имеющиеся литературные данные [10, 16] по частоте аналогичных осложнений коррелируют со сведениями, приведенными в представленном исследовании. Опыт показывает, что при МЖ на почве дистальной обструкции БТ его декомпрессию лучше провести центральным доступом, путем наложения холецистостомы из мини-доступа. Перед этим обязательным исследованием является МР-холангиография для подтверждения проходимости пузырного протока.

Местные интраоперационные осложнения при ГПДР в анализируемой группе пациентов возникли у 7 (7,5 %) человек, в основном они были обусловлены интраоперационным кровотечением. Последнее в большинстве наблюдений было связано с повреждением притоков воротной вены, либо

стенки самой вены (5 случаев). В 2 наблюдениях кровотечение возникло из-за повреждения нижней поджелудочно-двенадцатиперстной артерии. Общие интраоперационные осложнения имели место в 2 эпизодах и были связаны с наступлением острой сердечно-сосудистой недостаточности.

В представленных наблюдениях интраоперационное кровотечение имело место при местно-распространенном опухолевом процессе, это отмечают многие хирурги. В указанных условиях мобилизационный этап представляет определенные трудности в плане достижения «отрицательных» мобилизационных и резекционных краев. Стремление хирургов к достижению этой цели зачастую приводит к увеличению частоты интраоперационного кровотечения.

В контрольной группе пациентов медиана длительности операции была чуть выше, чем в основной ( $\chi^2 = 0,000$ ;  $df = 1$ ;  $p = 0,987$ ). Послеоперационный панкреатит имел место в 5 раз чаще, чем в основной группе ( $\chi^2 = 1,533$ ;  $df = 1$ ;  $p = 0,216$ ). При этом в 3 наблюдениях двухпросветные активные дренажи полностью забирали экссудат, проводимая интенсивная терапия позволила стабилизировать состояние пациентов. У 2 пациентов развился распространенный перитонит, оба скончались.

Несостоятельность ПДА в контрольной группе имела место в 4 раза чаще, чем в основной ( $\chi^2 = 2,283$ ;  $df = 1$ ;  $p = 0,131$ ). Стабилизировать состояние пациентов удалось в 3 наблюдениях. Двое из них были повторно оперированы, одна пациентка умерла от аррозивного кровотечения. Парапанкреатические абсцессы и жидкостные скопления в зоне операции отмечены в 5 (5,3 %) наблюдениях. Из них в основной группе – в 2 случаях, в контрольной – в 3 случаях. Панкреатические фистулы обнаружены в 3 (6,9 %) наблюдениях. Эти пациенты были выписаны на дальнейшее амбулаторное лечение, в одном случае выполнена повторная операция. По литературным данным [31], панкреатическая фистула при резекции ПЖ возникает примерно в 30 % случаев. Опасным послеоперационным осложнением является аррозивное кровотечение в просвет желудочно-кишечного тракта, которое развилось в контрольной группе у 3 (6,9 %) пациентов. В основной группе данное осложнение не отмечено ( $\chi^2 = 1,376$ ;  $df = 1$ ;  $p = 0,241$ ), что связано с внедрением в клиническую практику нового технического решения – наложения на край среза железы кисетного шва, отступя от края среза на 0,5 см и легкой компрессии ткани ПЖ этим швом. В случаях внутреннего кровотечения 2 пациентам выполнена релапаротомия, расшивание ПДА с прошиванием кровоточащего сосуда культи ПЖ. В одном наблюдении наступило выздоровление, во втором случае зафиксирован летальный исход. В третьем наблюдении кровотечение удалось остановить проведением консервативных мероприятий.

Несостоятельность БДА в контрольной группе отмечена в 2 раза чаще, чем в основной ( $\chi^2 = 0,533$ ;  $df = 1$ ;  $p = 0,466$ ). Пациенты были повторно прооперированы, в обоих случаях наступило выздоровление.

Общие послеоперационные осложнения отмечены в 3 (6,6 %) эпизодах в контрольной группе и в 2 (4,2 %) – в основной. Послеоперационная пневмония зафиксирована в 3 (3,2 %) случаях, тромбофлебит вен нижних конечностей – в 2 (2,1 %) эпизодах. Раневые осложнения в контрольной группе имели место в 6 (13,3 %) наблюдениях, в основной – в 5 (10,4 %) случаях ( $\chi^2 = 0,000$ ;  $df = 1$ ;  $p = 1,000$ ).

Общая 30-суточная летальность среди пациентов контрольной группы составила 8,9 %. В основной группе летальных исходов не отмечено, что подчеркивает достаточную эффективность применяемых технических приемов на реконструктивно-восстановительном этапе ГПДР.

Продолжительность пребывания в стационаре пациентов контрольной группы составила  $16,3 \pm 2,1$  дня, основной –  $12,4 \pm 1,7$  дня.

Стеноз БДА отмечен в одном наблюдении через 8 лет после ГПДР, проведено перкутанное чреспеченочное стентирование анастомоза.

Одногодичная выживаемость в представленных наблюдениях составила 93,6 %, 3-летняя – 40,7 % и 5-летняя – 22,4 %.

**Заключение.** Несмотря на многочисленные дискуссии вокруг радикального хирургического метода лечения пациентов с патологией периампулярной зоны, сегодня он остается основным. Наиболее частыми и фатальными осложнениями проксимальной резекции поджелудочной железы являются: несостоятельность билио- и панкреатодигестивных анастомозов с развитием панкреатических, желчных фистул и перитонита; послеоперационный панкреатит; аррозивные кровотечения; рефлюкс-холангит; стеноз билиодигестивного анастомоза. Для профилактики данных осложнений предложены различные варианты формирования указанных анастомозов и другие методы профилактики грозных осложнений. Применяемые на реконструктивно-восстановительном этапе гастропанкреатодуоденальной резекции новые технические решения являются высокоэффективными, их выполнение значительно уменьшает количество местных послеоперационных осложнений и общую летальность.

### Список литературы

1. Байчоров, Э. Х. Панкреатикогастроанастомоз при операции панкреатодуоденальной резекции / Э. Х. Байчоров, С. А. Новодворский, Б. Б. Хациев, А. Н. Кузьминов, М. Э. Байчоров, И. М. Гридасов // Хирургия. Журнал им. Н.И. Пирогова. – 2012. – № 6. – С. 19–23.
2. Байчоров, Э. Х. Прогнозирование послеоперационных гнойно-воспалительных осложнений при панкреатодуоденальной резекции / Э. Х. Байчоров, Л. А. Бруснев, С. А. Новодворский, М. Э. Байчоров, И. М. Гридасов, С. С. Семенов, Ш. И. Гусейнов // Медицинский вестник Северного Кавказа. – 2014. – Т. 9, № 3. – С. 231–234.
3. Велигоцкий, Н. Н. Опыт 200 панкреатодуоденэктомий – оценка различных вариантов анастомозов / Н. Н. Велигоцкий, А. Н. Велигоцкий, С. Э. Арутюнов // Анналы хирургической гепатологии. – 2015. – Т. 20, № 1. – С. 100–105.
4. Восканян, С. Э. Лапароскопические технологии в хирургии новообразований печени и поджелудочной железы / С. Э. Восканян, А. И. Артемьев, Е. В. Найденев, Д. А. Забежинский, М. В. Шабалин, И. Ю. Утешев // Анналы хирургической гепатологии. – 2018. – Т. 23, № 1. – С. 30–37.
5. Егиев, В. Н. Бесконтактная мобилизация поджелудочной железы: Как я делаю это. Часть 1. Проксимальная резекция железы / В. Н. Егиев // Анналы хирургической гепатологии. – 2014. – Т. 19, № 3. – С. 92–98.
6. Егоров, В. И. Тотальная панкреатэктомия. Обзор литературы / В. И. Егоров, В. А. Вишневский, З. А. Коваленко, А. Н. Лебедева, О. В. Мелехина // Хирургия. Журнал им. Н.И. Пирогова. – 2012. – № 7. – С. 85–92.
7. Егоров, В. И. Экстирпация культи поджелудочной железы и тотальная дуоденопанкреатэктомия в профилактике и лечении осложнений резекции поджелудочной железы / В. И. Егоров // Анналы хирургической гепатологии. – 2014. – Т. 19, № 1. – С. 9–13.
8. Захарова, О. П. Хирургическое лечение опухолей поджелудочной железы: Компьютерно-томографические критерии резектабельности / О. П. Захарова, В. И. Егоров, Г. Г. Кармазановский // Анналы хирургической гепатологии. – 2011. – Т. 16, № 1. – С. 84–91.
9. Иванов, С. В. Экстирпация культи поджелудочной железы после панкреатодуоденальной резекции / С. В. Иванов, О. С. Горбачева, Г. В. Ягубов // Анналы хирургической гепатологии. – 2019. – Т. 24, № 1. – С. 107–113.
10. Каримов, Ш. И. Выбор хирургического лечения больных с периапулярными опухолями, осложненными механической желтухой / Ш. И. Каримов, М. Ш. Хакимов, А. А. Адылходжаев, С. У. Рахманов, Ф. А. Хаджибаев, В. Р. Хасанов // Анналы хирургической гепатологии. – 2013. – Т. 18, № 2. – С. 61–68.
11. Козлов, И. А. Резекция головки поджелудочной железы с сохранением двенадцатиперстной кишки при опухолях и хроническом панкреатите / И. А. Козлов, М. Д. Байдарова // Анналы хирургической гепатологии. – 2019. – Т. 24, № 1. – С. 92–98.
12. Кубышкин, В. А. Панкреатэктомия при опухолях поджелудочной железы / В. А. Кубышкин, А. Г. Кригер, В. А. Вишневский, Г. Г. Кармазановский, А. В. Кочатков, Д. С. Горин, С. В. Берелавичус, С. О. Загагов, Е. М. Филиппова // Хирургия. Журнал им. Н.И. Пирогова. – 2013. – № 3. – С. 11–16.
13. Кубышкин, В. А. Рак головки поджелудочной железы / В. А. Кубышкин, В. А. Вишневский. – М.: Медпрактика - М, 2003. – 386 с.
14. Лядов, К. В. Ургентная экстирпация культи поджелудочной железы / К. В. Лядов, В. Н. Егиев, В. К. Лядов, З. А. Коваленко, И. А. Козырин // Анналы хирургической гепатологии. – 2014. – Т. 19, № 1. – С. 19–22.
15. Патютко, Ю. И. Хирургия рака органов билиопанкреатодуоденальной зоны / Ю. И. Патютко, А. Г. Котельников. – М.: Медицина, 2007. – 448 с.
16. Расулов, Р. И. Комплексное лечение больных местнораспространенным раком головки поджелудочной железы / Р. И. Расулов, Р. К. Хаматов, Г. И. Сонголов, М. В. Земко // Анналы хирургической гепатологии. – 2013. – Т. 18, № 2. – С. 75–89.
17. Рогаль, М. Л. Концептлевой панкреатоэнтероанастомоз при панкреатодуоденальной резекции / М. Л. Рогаль, П. А. Ярцев, А. В. Водясов // Анналы хирургической гепатологии. – 2014. – Т. 19, № 2. – С. 14–18.
18. Фетисов, Н. И. Сравнительные аспекты несостоятельности панкреатодигестивных анастомозов после панкреатодуоденальной резекции: автореф. дис. ... канд. мед. наук / Н. И. Фетисов. – Волгоград, 2006. – 21 с.
19. Хатьков, И. Е. Лапароскопическая панкреатодуоденальная резекция: эволюция результатов 215 операций / И. Е. Хатьков, В. В. Цвиркун, Р. Е. Израйлов, О. С. Васнев, М. Э. Байчоров, П. С. Тютюнник, А. А. Хисамов, А. В. Андрианов, М. В. Михневич // Анналы хирургической гепатологии. – 2018. – Т. 23, № 1. – С. 47–54.
20. Чубинидзе, З. Ю. Предупреждение осложнений билиодигестивного анастомоза при панкреатодуоденальной резекции: автореф. дис. ... канд. мед. наук / З. Ю. Чубинидзе. – Новосибирск, 2009. – 25 с.
21. Шабунин, А. В. Функциональное состояние желудка и тонкой кишки после оперативных вмешательств у больных раком головки поджелудочной железы / А. В. Шабунин, М. М. Тавобиллов, А. А. Карпов // Анналы хирургической гепатологии. – 2016. – Т. 21, № 2. – С. 62–67.

22. Balzano, G. Relaparotomy for a pancreatic fistula after a pancreaticoduodenectomy: a comparison of different surgical strategies / G. Balzano, N. Pecorelli, L. Piemonti, R. Ariotti, M. Carvello, R. Nanno, M. Braga, C. Staudacher // *HPB (Oxford)*. – 2014. – Vol. 16, № 1. – P. 40–45.
23. Bassi, C. Pancreatic fistula rate after pancreatic resection. The importance of definitions / C. Bassi, G. Butturini, E. Molinari, G. Mascetta, R. Salvia, M. Falconi, P. Pederzoli // *Digestive Surgery*. – 2004. – Vol. 21, № 1. – P. 54–59.
24. Beger, H. G. Benign tumors of the pancreas – radical surgery versus parenchyma - sparing local resection – the challenge facing surgeons / H. G. Beger // *J. Gastrointest Surg*. – 2018. – Vol. 22, № 3. – P. 562–566.
25. Chandwani, R. Cystic neoplasms of the pancreas / R. Chandwani, P. J. Allen // *Annual Review of Medicine*. – 2016. – Vol. 67, № 1. – P. 45–57.
26. Dellaportas, D. An ongoing dispute in the management of severe pancreatic fistula: pancreatectomy or not? / D. Dellaportas, A. Tympa, C. Nastos, V. Psychogiou, A. Karakatsanis, A. Polidorou, G. Fragulidis, I. Vassiliou, V. Smyrniotis // *World J. Gastrointest. Surg.* – 2010. – Vol. 2, № 11. – P. 381–384.
27. Duffas, J. P. A controlled randomized multicenter trial of pancreatogastrostomy or pancreatojejunostomy after pancreaticoduodenectomy / J. P. Duffas, B. Suc, S. Msika, G. Fourtanier, F. Muscari, J. M. Hay, A. Fingerhut, B. Millat, A. Radovanovic, P. L. Fagniez // *Am. J. Surg.* – 2005. – Vol. 189, № 6. – P. 720–729.
28. Gaedcke, J. The mesopancreas is the primary site for R1 resection in pancreatic head cancer: relevance for clinical trials / J. Gaedcke, B. Gunawan, M. Grade, R. Szoke, T. Liersch, H. Becker, B. M. Ghadimi // *Lang. Arch. Surg.* – 2010. – Vol. 395, № 4. – P. 451–458.
29. Govil, S. Salvage pancreatogastrostomy for pancreatic fistulae after pancreaticoduodenectomy / S. Govil // *Indian J. Gastroenterol.* – 2012. – Vol. 31, № 5. – P. 263–266.
30. Hill, J. S. A simple risk score to predict in hospital mortality after pancreatic resection for cancer / J. S. Hill, Z. Zhou, J. P. Simons, S. C. Ng, T. P. McDade, G. F. Whalen, J. F. Tseng // *Ann.Surg.Oncol.* – 2010. – Vol. 17, № 7. – P. 1802–1807.
31. Hirota, M. Pancreatoduodenectomy using a no-touch isolation technique / M. Hirota, K. Kanemitsu, H. Takamori, A. Chikamoto, H. Tanaka, H. Sugita, J. Sand, I. Nordback, H. Baba // *Am. J. Surg.* – 2010. – Vol. 199, № 5. – P. 65–68.
32. Jiang, Y. Robot- assisted duodenum-preserving pancreatic head resection, with pancreatogastrostomy for benign or premalignant pancreatic head lesions: a single-center experience / Y. Jiang, J. B. Jin, Q. Zhan, X. X. Deng, C. H. Peng, B. Y. Shen // *Int. J. Med. Robot.* – 2018. – Vol. 14, № 4. – P. 1903.
33. Kent, T. S. The bridge stent technique for salvage ofpancreaticojejunal anastomotic dehiscence / T. S. Kent, M. P. Callery, C. M. Jr. Vollmer // *HPB (Oxford)*. – 2010. – Vol. 12, № 8. – P. 577–582.
34. Lai, E. G. Measures to prevent pancreatic fistula after pancreaticoduodenectomy: a comprehensive review / E. G. Lai, S. H. Lau, W. Y. Lau // *Arch. Surg.* – 2009. – Vol. 144, № 11. – P. 1074–1080.
35. Ramacciato, G. Risk factors of pancreatic fistula after pancreaticoduodenectomy: a collective review / G. Ramacciato, P. Mercantini, N. Petrucciani, G. R. Nigri, A. Kazemi, M. Muroli, M. Del Gaudio, M. Cescon, A. Cucchetti, M. Ravaioli // *Am. Surg.* – 2011. – Vol. 77, № 3. – P. 257–269.
36. Sanjay, P. Late post pancreatectomy haemorrhage. Risk factors and modern management / P. Sanjay, A. Fawzi, J. L. Fulke, C. Kulli, I. S. Tait, I. A. Zealley, F. M. Polignano // *JOP.* – 2010. – Vol. 11, № 3. – P. 220–225.

## References

1. Baychorov E. Kh., Novodvorskiy S. A., Khatsiev B. B., Kuz'minov A. N., Baychorov M. E., Gridasov I. M. Pankreatikogastroanastomoz pri operatsii pankreatoduodenal'noy rezektsii [Pancreatogastroanastomosis during pancreaticoduodenal section]. *Khirurgiya. Zhurnal im. N.I. Pirogova [Pirogov Russian Journal of Surgery]*, 2012, no. 6, pp. 19–23.
2. Baychorov E. Kh., Brusnev L. A., Novodvorskiy S. A., Baychorov M. E., Gridasov I. M., Semenov S. S., Guseynov Sh. I. Prognozirovaniye posleoperatsionnykh gnoyno-vospalitel'nykh oslozhneniy pri pankreatoduodenal'noy rezektsii [Prediction of postoperative purulent-inflammatory complications in pancreaticoduodenal section]. *Meditinskiy vestnik Severnogo Kavkaza [Medical news of the North Caucasus]*, 2014, vol. 9, no. 3, pp. 231–234.
3. Veligotskiy N. N., Veligotskiy A. N., Aruty S. E. Opyt 200 pankreatoduodenektomiy – otsenka razlichnykh variantov anastomozov [Experience 200 pancreaticoduodenectomy – assessment of various options for anastomoses]. *Annaly khirurgicheskoy gepatologii [Annals of Surgical Hepatology]*, 2015, vol. 20, no. 1, pp. 100–105.
4. Voskanyan S. E., Artem'yev A. I., Naydenov Ye. V., Zabezhinskiy D. A., Shabalin M. V., Uteshev I. Yu. Laparoskopicheskie tekhnologii v khirurgii novoobrazovaniy pecheni i podzheludochnoy zhelezy [Laparoscopic technologies in the surgery of neoplasms of the liver and pancreas]. *Annaly khirurgicheskoy gepatologii [Annals of Surgical Hepatology]*, 2018, vol. 23, no. 1, pp. 30–37.
5. Egiev V. N. Beskontaktnaya mobilizatsiya podzheludochnoy zhelezy: Kak ya delayu eto. Chast' 1. Proksimal'naya rezektsiya zhelezy [No-touch Isolation of Pancreas: How I do it Part 1. Proximal Resection]. *Annaly khirurgicheskoy gepatologii [Annals of Surgical Hepatology]*, 2014, vol. 19, no. 3, pp. 92–98.
6. Egorov V. I., Vishnevskiy V. A., Kovalenko Z. A., Lebedeva A. N., Melekhina O. V. Total'naya pankreatektomiya. Obzor literatury [Total pancreatectomy. Literature review]. *Khirurgiya. Zhurnal im. N.I. Pirogova [Pirogov Russian Journal of Surgery]*, 2012, no. 7, pp. 85–92.

7. Egorov V. I. Ekstirpatsiya kul'ti podzheludochnoy zhelezy i total'naya duodenopankreatektomiya v profilaktike i lechenii oslozhneniy rezektsii podzheludochnoy zhelezy [Extirpation of the pancreatic stump and total duodenopancreatectomy in the prevention and treatment of complications of pancreatic resection]. *Annaly khirurgicheskoy gepatologii* [Annals of Surgical Hepatology], 2014, vol. 19, no. 1, pp. 9–13.
8. Zakharova O. P., Egorov V. I., Karmazanovskiy G. G. Khirurgicheskoe lechenie opukholey podzheludochnoy zhelezy: Komp'yuterno-tomograficheskie kriterii rezektabel'nosti [Surgical treatment of pancreatic tumors: Computed tomography criteria for resectability]. *Annaly khirurgicheskoy gepatologii* [Annals of Surgical Hepatology], 2011, vol. 16, no. 1, pp. 84–91.
9. Ivanov S. V., Gorbacheva O. S., Yagubov G. V. Ekstirpatsiya kul'ti podzheludochnoy zhelezy posle pankreatoduodenal'noy rezektsii [Extirpation of the pancreatic stump after pancreatoduodenal resection]. *Annaly khirurgicheskoy gepatologii* [Annals of Surgical Hepatology], 2019, vol. 24, no. 1, pp. 107–113.
10. Karimov Sh. I., Khakimov M. Sh., Adylkhodzhaev A. A., Rakhmanov S. U., Khadzhibayev F. A., Khasanov V. R. Vybor khirurgicheskogo lecheniya bol'nykh s periampulyarnymi opukholyami, oslozhnennymi mekhanicheskoy zheltukhoy [The choice of surgical treatment of patients with periampullary tumors complicated by obstructive jaundice]. *Annaly khirurgicheskoy gepatologii* [Annals of Surgical Hepatology], 2013, vol. 18, no. 2, pp. 61–68.
11. Kozlov I. A., Baydarova M. D. Rezektsiya golovki podzheludochnoy zhelezy s sokhraneniem dvenadtsatiperstnoy kishki pri opukholyakh i khronicheskom pankreatite [Pancreatic head resection with preservation of the duodenum in tumors and chronic pancreatitis]. *Annaly khirurgicheskoy gepatologii* [Annals of Surgical Hepatology], 2019, vol. 24, no. 1, pp. 92–98.
12. Kubyshev V. A., Kriger A. G., Vishnevskiy V. A., Karmazanovskiy G. G., Kochatkov A. V., Gorin D. S., Berelavichus S. V., Zagagov S. O., Filippova Ye. M. Pankreatektomiya pri opukholyakh podzheludochnoy zhelezy [Pancreatectomy for pancreatic tumors]. *Khirurgiya. Zhurnalim. N.I. Pirogova* [Pirogov Russian Journal of Surgery], 2013, no. 3, pp. 11–16.
13. Kubyshev V. A., Vishnevskiy V. A. Rak golovki podzheludochnoy zhelezy [Pancreatic head cancer]. Moscow, Medpraktika - M, 2003, 386 p.
14. Lyadov K. V., Yegiyev V. N., Lyadov V. K., Kovalenko Z. A., Kozyrin I. A. Urgentnaya ekstirpatsiya kul'ti podzheludochnoy zhelezy [Urgent extirpation of the pancreatic stump]. *Annaly khirurgicheskoy gepatologii* [Annals of Surgical Hepatology], 2014, vol. 19, no. 1, pp. 19–22.
15. Patyutko Yu. I., Kotelnikov A. G. Khirurgiya raka organov biliopankreatoduodenal'noy zony [Surgery of cancer of the organs of the biliopancreatoduodenal zone]. Moscow, Meditsina [Medicine], 2007, 448 p.
16. Rasulov R. I., Khamatov R. K., Songolov G. I., Zemko M. V. Kompleksnoe lechenie bol'nykh mestnorasprostranennym rakom golovki podzheludochnoy zhelezy [Comprehensive treatment of patients with locally advanced pancreatic head cancer]. *Annaly khirurgicheskoy gepatologii* [Annals of Surgical Hepatology], 2013, vol. 18, no. 2, pp. 75–89.
17. Rogal' M. L., Yartsev P. A., Vodyasov A. V. Kontseptivnoy pankreatoenteroanastomoz pri pankreatoduodenal'noy rezektsii [Conceptual pancreatoenteroanastomosis with pancreatoduodenal resection]. *Annaly khirurgicheskoy gepatologii* [Annals of Surgical Hepatology], 2014, vol. 19, no. 2, pp. 14–18.
18. Fetisov N. I. Sravnitel'nye aspekty nesostoyatel'nosti pankreatodigestivnykh anastomozov posle pankreatoduodenal'noy rezektsii. Avtoreferat dissertatsii kandidata meditsinskikh nauk [Comparative aspects of the failure of pancreatodigestive anastomoses after pancreatoduodenal resection. Abstract of thesis of Candidate of Medical Science]. Volgograd, 2006, 21 p.
19. Khat'kov I. Ye., Tsvirkun V. V., Izrailov R. Ye., Vasnev O. S., Baychorov M. E., Tyutyunnik P. S., Khisamov A. A., Andrianov A. V., Mikhnevich M. V. Laparoskopicheskaya pankreatoduodenal'naya rezektsiya: evolyutsiya rezul'tatov 215 operatsiy [Laparoscopic pancreatoduodenal resection: evolution of the results of 215 operations]. *Annaly khirurgicheskoy gepatologii* [Annals of Surgical Hepatology], 2018, vol. 23, no. 1, pp. 47–54.
20. Chubinidze Z. Yu. Preduprezhdenie oslozhneniy biliodigestivnogo anastomoza pri pankreatoduodenal'noy rezektsii. Avtoreferat dissertatsii kandidata meditsinskikh nauk [Prevention of complications of biliodigestive anastomosis in pancreatoduodenal resection. Abstract of thesis of Candidate of Medical Science]. Novosibirsk, 2009, 25 p.
21. Shabunin A. V., Tavobilov M. M., Karpov A. A. Funktsional'noe sostoyanie zheludka i tonkoy kishki posle operativnykh vmeshatel'stv u bol'nykh rakom golovki podzheludochnoy zhelezy [The functional state of the stomach and small intestine after surgical interventions in patients with pancreatic head cancer]. *Annaly khirurgicheskoy gepatologii* [Annals of Surgical Hepatology], 2016, vol. 21, no. 2, pp. 62–67.
22. Balzano G., Pecorelli N., Piemonti L., Ariotti R., Carvello M., Nanno R., Braga M., Staudacher C. Relaparotomy for a pancreatic fistula after a pancreaticoduodenectomy: a comparison of different surgical strategies. *HPB (Oxford)*, 2014, vol. 16, no. 1, pp. 40–45.
23. Bassi C., Butturini G., Molinari E., Mascetta G., Salvia R., Falconi M., Pederzoli P. Pancreatic fistula rate after pancreatic resection. The importance of definitions. *Digestive Surgery*. 2004, vol. 21, no. 1, pp. 54–59.
24. Beger H. G. Benign tumors of the pancreas-radical surgery versus parenchyma - sparing local resection – the challenge facing surgeons. *J. Gastrointest. Surg.*, 2018, vol. 22, no. 3, pp. 562–566.
25. Chandwani R., Allen P. J. Cystic neoplasms of the pancreas. *Annual Review of Medicine*, 2016, vol. 67, no. 1, pp. 45–57.

26. Dellaportas D., Tympa A., Nastos C., Psychogiou V., Karakatsanis A., Polidorou A., Fragulidis G., Vassiliou I., Smyrniotis V. An ongoing dispute in the management of severe pancreatic fistula: pancreatectomy or not? *World J. Gastrointest. Surg.*, 2010, vol. 2, no. 11, pp. 381–384.
27. Duffas J. P., Suc B., Msika S., Fournier G., Muscari F., Hay J. M., Fingerhut A., Millat B., Radovanovic A., Fagniez P. L. A controlled randomized multicenter trial of pancreatogastrostomy or pancreatojejunostomy after pancreatoduodenectomy. *Am. J. Surg.*, 2005, vol. 189, no. 6, pp. 720–729.
28. Gaedcke J., Gunawan B., Grade M., Szoke R., Liersch T., Becker H., Ghadimi B. M. The mesopancreas is the primary site for R1 resection in pancreatic head cancer: relevance for clinical trials. *Lang. Arch. Surg.*, 2010, vol. 395, no. 4, pp. 451–458.
29. Govil S. Salvage pancreatogastrostomy for pancreatic fistulae after pancreaticoduodenectomy. *Indian J. Gastroenterol.*, 2012, vol. 31, no. 5, pp. 263–266.
30. Hill J. S., Zhou S. Z., Simons J. P., Ng S. C., McDade T. P., Whalen G. F., Tseng J. F. A simple risk score to predict in hospital mortality after pancreatic resection for cancer. *Ann. Surg. Oncol.*, 2010, vol. 17, no. 7, pp. 1802–1807.
31. Hirota M., Kanemitsu K., Takamori H., Chikamoto A., Tanaka H., Sugita H., Sand J., Nordback I., Baba H. Pancreatoduodenectomy using a no-touch isolation technique. *Am. J. Surg.*, 2010, vol. 199, no. 5, pp. 65–68.
32. Jiang Y., Jin J. B., Zhan Q., Deng X. X., Peng C. H., Shen B. Y. Robot-assisted duodenum-preserving pancreatic head resection, with pancreaticogastrostomy for benign or premalignant pancreatic head lesions: a single-center experience. *Int. J. Med. Robot.*, 2018, vol. 14, no. 4, pp. 1903.
33. Kent T. S., Callery M. P., Vollmer C. M. Jr. The bridge stent technique for salvage of pancreaticojejunal anastomotic dehiscence. *HPB (Oxford)*, 2010, vol. 12, no. 8, pp. 577–582.
34. Lai E. G., Lau S. H., Lau W. Y. Measures to prevent pancreatic fistula after pancreatoduodenectomy: a comprehensive review. *Arch. Surg.* 2009, vol. 144, no. 11, pp. 1074–1080.
35. Ramacciato G., Mercantini P., Petrucciani N., Nigri G. R., Kazemi A., Muroli M., Del Gaudio M., Cescon M., Cucchetti A., Ravaioli M. Risk factors of pancreatic fistula after pancreaticoduodenectomy: a collective review. *Am. Surg.*, 2011, vol. 77, no. 3, pp. 257–269.
36. Sanjay P., Fawzi A., Fulke J., Kulli C., Tait I. S., Zealley I. A., Polignano F. M. Late post pancreatectomy haemorrhage. Risk factors and modern management. *JOP*, 2010, vol. 11, no. 3, pp. 220–225.

14.01.08 – Педиатрия (медицинские науки)

УДК 616.24-008.44

DOI 10.17021/2020.15.1.21.28

© П.Б. Хиштилова, Д.Ф. Сергиенко, 2020

## **ОСОБЕННОСТИ КЛИНИЧЕСКОГО ТЕЧЕНИЯ БРОНХОЛЕГОЧНОЙ ДИСПЛАЗИИ У ДЕТЕЙ**

*Хиштилова Патимат Багировна*, аспирант кафедры факультетской педиатрии, ФГБОУ ВО «Астраханский государственный медицинский университет» Минздрава России, Россия, 414000, г. Астрахань, ул. Бакинская, д. 121, тел.: 8-937-133-30-27, e-mail: pkhishtilova@mail.ru.

*Сергиенко Диана Фикретовна*, доктор медицинских наук, профессор кафедры факультетской педиатрии, ФГБОУ ВО «Астраханский государственный медицинский университет» Минздрава России, Россия, 414000, г. Астрахань, ул. Бакинская, д. 121, тел.: 8-927-728-04-21, e-mail: gazken@rambler.ru.

Представлены результаты исследования, посвященного изучению клинико-anamnestических данных, течения перинатального периода, соматического здоровья матерей, а также влиянию этих факторов на развитие и течение бронхолегочной дисплазии у детей. Выявлено, что ведущими факторами, определяющими тяжесть течения бронхолегочной дисплазии у детей, являются гестационный возраст ребенка, масса тела при рождении, течение перинатального периода, сопутствующая соматическая патология матери, длительность проводимой респираторной поддержки. Клиническое течение заболевания, характер микробиоты дыхательных путей и степень морфологических изменений на компьютерной томограмме легких, а так же исходы бронхолегочной дисплазии ассоциированы со степенью тяжести заболевания.

**Ключевые слова:** дети, бронхолегочная дисплазия, недоношенность, исходы